

Науковий вісник Львівського національного університету
ветеринарної медицини та біотехнологій імені С.З. Гжицького.
Серія: Ветеринарні науки

Scientific Messenger of Lviv National University
of Veterinary Medicine and Biotechnologies.
Series: Veterinary sciences

ISSN 2518–7554 print
ISSN 2518–1327 online

doi: 10.32718/nvlvet9601
<http://nvlvet.com.ua>

UDC 619:636.91-92:636.8:616.995.428:615.285.428

Epizootic features of pets' sarcoptoidoses and therapeutic efficiency of ivermectin

O.A. Dubova, O.A. Zghozinska, A.A. Dubovyi

Zhytomyr National Agroecological University, Zhytomyr, Ukraine

Article info

Received 28.09.2019
Received in revised form
29.10.2019
Accepted 30.10.2019

Zhytomyr National Agroecological
University, Korolyova Str., 39,
Zhytomyr, 10025, Ukraine.
Tel.: +38-098-788-55-95
E-mail: oxdubova@gmail.com

Dubova, O.A., Zghozinska, O.A., & Dubovyi, A.A. (2019). Epizootic features of pets' sarcoptoidoses and therapeutic efficiency of ivermectin. Scientific Messenger of Lviv National University of Veterinary Medicine and Biotechnologies. Series: Veterinary sciences, 21(96), 3–7. doi: 10.32718/nvlvet9601

In the article the results of studies of epizootic characteristics, clinical course, diagnosis criteria of pets' sarcoptoidoses, as well as evaluating the therapeutic efficacy of ivermectin in the fight against scabious diseases are presented. It is established that sarcoptoidoses among pets are mostly cats, home decorative rabbits, Guinea pigs, rats. Largely that do not meet hygienic standards contribute to contamination of animal welfare. Among the pathogens of pets' sarcoptoidoses there are whole range, namely *Notoedres cati* causes scabies names notoedrosis; supracutaneous mite *Psoroptes cuniculi* striking in rodents, causing them the development of parasitic otitis, and carpet mite *Otodectes cynotis* is the cause of otodectosis in cats. Otodectosis in cats (31%) is most widespread. This is due to commensals of the pathogen and the constant presence of it in the external auditory canal. The rest of the diseases takes from 5 to 10% of the extensiveness of the invasion. Notoedrosis of cats is a highly contagious disease and more common in cats who have come into contact with stray animals and may have contracted through direct contact. Parasitic otitis in rodents, caused by *Psoroptes cuniculi*, develop in individuals that are kept separately and were not part of a collective of animals. Likely, the main contagion happened from mothers, and in further animals were carriers of parasites. Under favorable conditions, the increased development of ticks led to the emergence of the disease. Scabies diseases were accompanied by the development of dermatitis of varying severity, itching with scratches and abrasions. The clinical picture is quite characteristic, but the basis for diagnosis is the detection and identification of the pathogen, as well as the calculation of the intensity of the invasion. To combat sarcoptoidosis pathogens, parenteral administration of ivermectin solutions of 1% and 0.1% was applied twice at 7-day intervals at a dose of 0.03 ml/kg of 1% solution and 0.3 ml/kg of 0.1% solution. 7 days intensefficiency of drugs accounted for 69–85% and for 14–95–100%. The most effective drug was to fight *Psoroptes cuniculi* and *Notoedres cati*. Less intensefficiency of the drug in the fight against *Otodectes cynotis* may be associated with the biology of the mites and its commensals to the external auditory canal of cats.

Key words: sarcoptoidoses, cats, rodents, ivermectin, intensity of invasion, intensefficiency of drugs.

Епізоотичні особливості саркоптоїдозів домашніх тварин та терапевтична ефективність івермектину

О.А. Дубова, О.А. Згозінська, А.А. Дубовий

Житомирський національний агроєкологічний університет, м. Житомир, Україна

У статті наведено результати досліджень епізоотичних особливостей, клінічного перебігу, критеріїв діагностики саркоптоїдозів у домашніх тварин, а також оцінку терапевтичної ефективності івермектину у боротьбі з коростяними хворобами. Встановлено, що на саркоптоїдози серед домашніх улюбленців хворіють переважно коти, домашні декоративні кролі, морські свинки, щури. В значній мірі зараженню сприяють умови утримання тварин, які не відповідають зоогігієнічним нормативам. Серед збудників саркоптоїдозів домашніх тварин є весь спектр, а саме: свербуну *Notoedres cati* спричиняють свербуну коросту нотоєдроз;

нашкірники *Psoroptes cuniculi* уражують гризунів, викликаючи у них розвиток паразитарного отити, а шкідливий *Otodectes cynotis* є причиною отодектозу у котів. Найбільшого поширення набуває отодектоз котів (31%). Це пов'язане з коменсалізмом збудника і постійною присутністю його в зовнішньому слуховому проході. Решта захворювань обіймає від 5 до 10% екстенсивності інвазії. Нотоєдроз котів є високо контагіозним захворюванням і найчастіше спостерігався у котів, що мали контакти з безпритульними тваринами і могли заразитися за безпосереднього контакту. Паразитарні отити у гризунів, спричинені *Psoroptes cuniculi*, розвиваються в особин, які утримуються окремо. Ймовірно, основне зараження відбулося ще від матері, а надалі тварини були носіями паразитів. За сприятливих умов посилений розвиток кліщів привів до виникнення захворювання. Коростяні хвороби супроводжувалися розвитком дерматитів різного ступеня важкості, свербіжем з нанесенням подрятин та саден. Клінічна картина досить характерна, але підставою для встановлення діагнозу є виявлення та ідентифікація збудника, а також підрахунок інтенсивності інвазії. Для боротьби зі збудниками саркоптоїдозів застосовано парентеральне введення розчинів івермектину 1% та 0,1% двічі з інтервалом 7 діб у дозі 0,03 мл/кг 1% розчину та 0,3 мл/кг 0,1% розчину. За 7 діб інтенсивність препаратів становила 69–85%, а за 14 – 95–100%. Найбільш ефективним препарат виявився для боротьби з *Psoroptes cuniculi* та *Notoedres cati*. Менша інтенсивність препарату у боротьбі з *Otodectes cynotis* може бути пов'язана з особливостями біології кліща.

Ключові слова: саркоптоїдози, коти, гризуни, івермектин, інтенсивність інвазії, інтенсивність препаратів.

Вступ

У практиці ветеринарної медицини дрібних тварин хвороби, що спричинюються акариформними кліщами, надзвичайно поширені. Вони займають до 10% від усіх нозологічних форм, які реєструються. Захворювання спричиняють ураження шкіри, розвиток запалення, ускладнення гнійними процесами тощо, що призводить до погіршення стану здоров'я тварини, схуднення, явищ інтоксикації і навіть загибелі (Paterson, 2006; Dubovaya & Dubovoj, 2018).

З усіх захворювань, збудниками яких є представники надряду *Acariformes* Zachvatkin, 1947, найбільш актуальними є такі, що викликаються кліщами ряду *Sarcoptiformes* Reuter, 1909, надродина *Sarcoptoidea* C Muttay, 1977 (Klimov & O'Konnor, 2008; Wirth, 2009) – коростяні хвороби.

Серед домашніх улюбленців саркоптоїдними кліщами уражуються коти, декоративні кролі, морські свинки, декоративні щури.

Основними захворюваннями, що реєструються у даних видів тварин, є нотоєдроз та отодектоз котів, саркоптоз (рідше) та псороптоз гризунів.

Діагноз за саркоптоїдозів встановлюють за характерними клінічними ознаками. Однак остаточною підставою є визначення та ідентифікація збудника, а також підрахунок інтенсивності інвазії (Paterson, 2006).

Особливу стурбованість викликає проблема специфічної терапії хворих тварин. Засоби для зовнішнього застосування є достатньо токсичними, а їхнє використання пов'язане з певними труднощами технічного виконання.

Достатньо перспективним в наш час є використання макроциклічних лактонів.

Мета роботи – визначення особливостей клінічного перебігу коростяних хвороб, клінічне випробування макроциклічних лактонів за саркоптоїдозів котів та домашніх гризунів, а також оцінка інтенсивності запропонованих терапевтичних схем.

Матеріал і методи досліджень

Матеріалом для досліджень були тварини – пацієнти навчально-науково-виробничої клініки ветеринарної медицини Житомирського національного агро-

кологічного університету за період 2017–2018 років. Клінічному випробуванню піддані тварини в такій кількості: коти, хворі на нотоєдроз, – 8, на отодектоз – 12; кролі, хворі на псороптоз – 15; морські свинки, хворі на псороптоз – 7; щури, хворі на псороптоз – 17.

Проводили клінічні дослідження. Зішкріби з ділянок ураження досліджували за методом Дубініна В.Б. Матеріал відбирали за методом Приселкової Д.О. на межі між зміненою коростяним процесом та зовні здоровою шкірою. Для розчинення кірок і луски епідермісу шкіри застосовували 10% розчин їдкового калі (Borovina, 2011).

Статистичні параметри епізоотичного прояву захворювань вивчали за даними амбулаторної реєстрації та експертиз лабораторного дослідження.

Для боротьби з збудниками коростяних хвороб застосовували парентеральне введення розчину івермектину 1% для котів і кролів з розрахунку 0,03 мл на 1 кг маси тіла (0,15 мл на дорослу тварину); для щурів, морських свинок, дрібних декоративних кролів – 0,1% розчин з розрахунку 0,3 мл на 1 кг маси тіла тварини. Препарат застосовували двічі з інтервалом 7 діб.

Інтенсивність оцінювали на 7-у та 14-у добу після початку лікування. Визначення її проводили за формулою:

$$IE = 100 \% \times (\bar{II}_1 - \bar{II}_x) / \bar{II}_1, \text{ де}$$

\bar{IE} – інтенсивність використання препарату, %
 \bar{II}_1 – інтенсивність інвазії перед початком лікування, екз./1 г патпрепарату

\bar{II}_x – інтенсивність інвазії через декілька днів після застосування препарату, екз./1 г патматеріалу (у нашому випадку – 7-а та 14-а доба).

Статистичну обробку отриманих даних проводили за допомогою ІТ-додатку Statistica 13.3. Достовірність отриманих результатів визначали за t-критерієм Стьюдента на 5% довірчому рівні.

Результати та їх обговорення

Коростяні хвороби домашніх тварин в наш час дуже поширені. Як патогенні інвазії вони мають важкий перебіг і в ряді випадків призводять навіть до загибелі тварин (Dubovaya & Dubovoj, 2018).

Серед досліджених видів тварин середня екстенсивність інвазії (EI) значна (рис. 1).

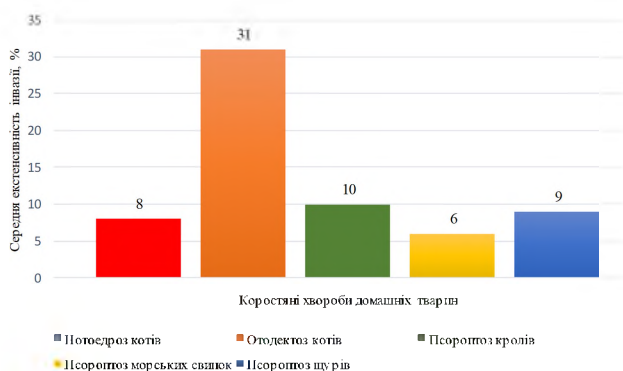

Рис. 1. Діаграма середньої екстенсивності інвазії коростяних хвороб у домашніх тварин*

*Екстенсивність інвазії розрахована при кількості сприйнятливих тварин по 100 в кожній групі

Як видно з рис. 1, отодектоз котів має найвищий показник ЕІ.

Збудник захворювання – кліщ-шкіроїд *Otodectes cynotis* Hering, 1838 (рис. 2), родина *Psoroptidae* Canestrini, 1892, є коменсалом зовнішнього слухового проходу котів (Sweatman, 2011; Baraka, 2011; Ismail et al., 2017).



Рис. 2. *Otodectes cynotis* у зішкрібі з зовнішнього слухового проходу kota (оригінал) (x 150).

Нативний препарат

Клінічно захворювання проявляється свербінням в ділянці вух – тварини трясуть головою, труть вухами різні предмети. На шкірі навколо вуха виникають садна, подряпини, нагноєння. Зовнішній слуховий прохід заповнений кірками підсохлого ексудату, шкіра його вкрита дьогтеподібним вмістом чорно-бурого кольору, неприємного запаху. У котів виявляють загальне пригнічення, кривоголовість. Нерідко процес ускладнений гнійним отитом.

Середня інтенсивність інвазії у досліджених тварин становила $28 \pm 4,3$ екз./1 г лускового матеріалу.

Ми вважаємо, що високий ступінь поширення отодектозу зумовлений коменсалізмом збудника. За звичайних умов кліщі-шкіроїди харчуються вушною

сіркою та злущеним епідермісом. У разі зміни імунного статусу тварини під впливом загального стану, стрес-факторів, перенесених хвороб, неохайності тварини тощо збудник активізується надмірно, спричиняючи захворювання. Також зазначено (Baraka, 2011), що кошенята часто заражаються від матері та стають носіями збудників.

Нотоєдроз котів – свербунова короста. Захворювання висококонтагіозне. У переважній більшості зареєстрований у котів, які тривалий час перебували на подвір'ї і контактували з безпритульними котами (Mehlhorn, 2016; Antipov et al., 2017).

Збудник – *Notoedres cati* Hering, 1838 (рис. 3), родина *Sarcoptidae* Murray, 1877. Уражується переважно шкіра голови, морди, зовнішньої поверхні вухних раковин, інколи шиї.

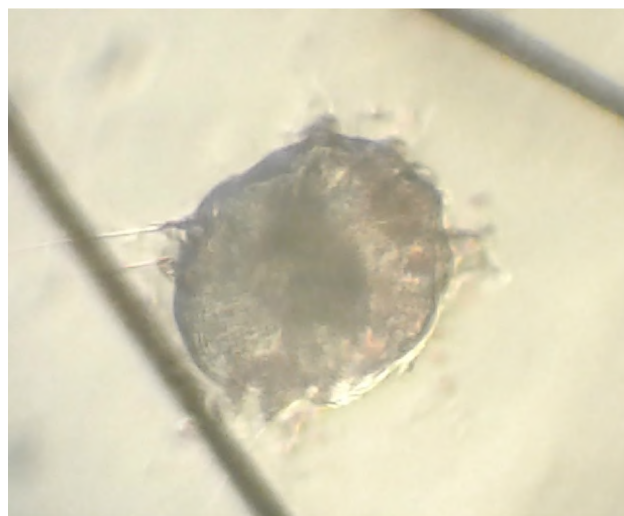


Рис. 3. *Notoedres cati* у зішкрібі ураженої шкіри kota (оригінал) (x 150). Нативний препарат

Клінічні ознаки спочатку виникають на шкірі голови (спинці носа, надбрівних дугах, основі вух) у формі папул та везикул, які згодом вкриваються кірками. Розвивається сильний свербіж, що посилюється у вечірню пору доби. Шкіра потовщена, вкрита кірками, волосся випадає. Згодом дерматит ускладнюється гнійною інфекцією і кірки вкриваються кірками гною, заліплюючи очі та ніздрі. Тварина перебуває в стані інтоксикації, що супроводжується відповідними клінічними ознаками.

Середня інтенсивність інвазії становила $14,2 \pm 1,2$ екз./1 см² ураженої шкіри.

Зараження нотоєдрозом відбувається за рахунок безпосереднього контакту сприйнятливих тварин з хворими або паразитоносіями, а також опосередковано через предмети, контаміновані лускою зі збудниками (Knaus et al., 2014; Bakhur & Poberezhets, 2016).

Серед домашніх гризунів основними коростяними хворобами є псороптози з ураженням зовнішнього слухового проходу. Збудник – кліщ-нашкірник *Psoroptes cuniculi* Delafond, 1859 (рис. 4), родина *Psoroptidae* Canestrini, 1892 (Arslan et al., 2008; Borovina, 2011; Medeiros, 2012; Müller, 2012; Frank et al., 2013).



Рис. 4. *Psoroptes cuniculi* у зішкрібі з кірок зовнішнього слухового проходу морської свинки (оригінал) (x 150). Нативний препарат

Клінічні ознаки проявляються наявністю кірочок засохлого або воскоподібного ексудату в вушній раковині та слуховому проході. Тварини трясуть головою, чухають вуха. Вушна раковина гіперемійована, гаряча, вкрита саднами та подряпинами. Виражена кривоголовість. Згодом розвивалися осередки мокнучої екземи, а також гнійні виразки на шкірі вух.

Середня інтенсивність інвазії становила: у кролів – $56,5 \pm 4,4$ екз./1 г кірок, у шурів – $16,3 \pm 1,8$ екз./1 г кірок, у морських свинок – $18,7 \pm 2,2$ екз./1 г кірок.

Зараження відбувається за безпосереднього контакту. В умовах домашнього утримання гризунів як декоративних тварин безпосереднього контакту не відбувається. Однак існує можливість того, що тварини були заражені від матері та тривалий час виступали в ролі носіїв паразитів, активність яких була врегу-

льована загальним станом організму тварин (Paterson, 2006).

Отже, паразитофауна коростяних свербунів у домашніх улюбленців представлена досить широкою гамою збудників, серед яких є свербуни, нашірники та шкіроїди.

Аналіз епізоотологічних особливостей поширення коростяних хвороб серед тварин домашнього утримання дозволив нам зробити висновки про те, що значною мірою у їх поширенні беруть участь гігієнічні параметри утримання тварин. Зокрема, з даних анамнезу було відомо, що умови утримання хворих тварин нерідко не відповідали зоогігієнічним нормативам. Окрім того, значну роль у виникненні інфекції відіграє імунний статус тварин. Оскільки в більшості вони є носіями інвазії, зміни імунного статусу в бік погіршення спричиняють спалах клінічно вираженої форми захворювання внаслідок активізації збудників.

Лікувальні заходи повинні бути спрямовані на застосування препаратів акарицидного впливу, які були б відносно безпечними, малотоксичними, а також спосіб їх застосування повинен бути зручним.

Наш досвід дозволив зробити висновки про низьку ефективність засобів зовнішньої акарицидної обробки із застосуванням різноманітних крапель, мазей, розчинів тощо. Таким чином, ми надали перевагу засобам парентерального введення, серед яких провідне місце займають макроциклічні лактони.

З нашого власного досвіду, а також з літературних джерел (Arslan et al., 2008; Bai & Ogbourne, 2016) відомо, що хоча у офіційній інструкції до препаратів відсутні відомості щодо їх застосування котам та гризунам, все ж таки вони застосовуються у практиці ветеринарної медицини і досить добре переносяться цими видами тварин.

Таблиця 1

Інтенсивність інвазії саркоптоїдних кліщів котів та гризунів впродовж лікування та інтенсефективність івермектину 1%

Збудник хвороби, кількість дослідних тварин	Інтенсивність інвазії, екз./1 г кірок // інтенсефективність івермектину, %		
	до початку лікування	після введення препарату, доба	
		7-а	14-а
<i>Notoedres cati</i> , коти (n = 8)	$14,2 \pm 1,2$	$4,0 \pm 1,5^{***}$ // 71,8	0 ^{***} // 100
<i>Otodectes cynotis</i> (n = 12)	$28 \pm 4,3$	$10,1 \pm 2,0^{***}$ // 63,9	$1,2 \pm 0,3^{***}$ // 95,7
<i>Psoroptes cuniculi</i> : кролі (n = 15)	$56,5 \pm 4,4$	$8,3 \pm 1,6^{***}$ // 85,3	0 ^{***} // 100
-«- шури (n = 17)	$16,3 \pm 1,8$	$3,0 \pm 0,9^{***}$ // 81,6	0 ^{***} // 100
-«- морські свинки (n = 7)	$18,7 \pm 2,2$	$5,7 \pm 1,0^{***}$ // 69,5	0 ^{***} // 100

*** P < 0,001

Як видно з даних табл. 1, розчин івермектину 1% та 0,1% відповідно для дрібних гризунів виявився ефективним для боротьби з коростяними хворобами. Так, найкраща інтенсефективність на 7-у добу після початку лікування виявилася у боротьбі з псоропто-

зом у кролів та шурів, а найгіршою – у боротьбі з отодектозом котів, хоча вона була досить високою (інтенсивність інвазії знизилася у 2,8 разу). На 14-у добу інтенсефективність становила 100%, окрім ото-

дектозу котів, хоча інтенсивність інвазії знизилася у 28 разів.

На нашу думку, неповне знищення кліщів-шкіроїдів *Otodectes cynotis* розчином івермектину 1% може бути пов'язане з його коменсалізмом у вушній раковині котів. Крім того, можливо, біологічні особливості кліщів-шкіроїдів можуть мати вплив на стійкість популяції до впливів тих чи інших акарицидних препаратів, але це питання потребує подальшого вивчення та експериментальних досліджень.

Висновки

1. Коростяні хвороби (саркоптоїдоз) серед тварин домашнього утримання уражують переважно котів та домашніх гризунів – кролів, щурів, морських свинок.

2. Найбільш поширеним за показниками екстенсивності інвазії був отодектоз котів (31%), решта захворювань за цим показником перебувала у межах 5–10%

3. Клінічні ознаки характеризуються дерматитами різного ступеня складності, свербіжем з нанесенням саден та подряпин, у подальшому – ускладненням запалення гнійними та дистрофічними процесами.

4. Передумовами виникнення саркоптоїдозів є порушення зоогігієнічних нормативів утримання та догляду за тваринами.

5. Застосування розчину івермектину в концентрації 1% у дозі 0,03 мл/кг для котів та великих кролів і 0,1% в дозі 0,3 мл/кг для щурів, морських свинок та дрібних декоративних кролів парентерально двічі з інтервалом у 7 днів є високоефективним заходом боротьби з коростяними хворобами. Інтенсефективність становить 69–85% на 7-у добу та 95,7–100% на 14-у добу.

Перспективи подальших досліджень полягають у проведенні досліджень резистентності кліщів-шкіроїдів *Otodectes cynotis* до парентерального введення макроциклічних лактонів і підбору ефективніших схем боротьби з ними.

References

Antipov, A.A., Bakhur, T.I., & Feshchenko, D.V. (2017). Klinicheskie i gematologicheskie pokazateli u koshek pri notoedroze. Uchenye zapiski uchrezhdeniya obrazovaniya "Vitebskaya ordena "Znak Pocheta" gosudarstvennaya akademiya veterinarnoj mediciny": nauchno-prakticheskij zhurnal, Vitebsk, 53(1), 9–12. <https://elibrary.ru/item.asp?id=29202740> (in Russian).

Borovina, E.G. (2011). Morfologicheskie osobennosti kleshhej Psoroptes cuniculi i ehffektivnost' akaritsida fenoksifen pri ehksperimental'nom psoroptoze krolikov: diss...kand.vet.nauk: 03.02.11 – parazitologiya. Moskva, 23 (in Russian).

Dubovaya, O.A., & Dubovoj, A.A. (2018). Akarontomozovy sobak i kotov i ih epizooticheskie osobennosti v g. Zhitomire, Ukraina. Uchenye zapiski uchrezhdeniya obrazovaniya "Vitebskaya ordena "Znak Pocheta" gosudarstvennaya akademiya veterinarnoj mediciny":

nauchno-prakticheskij zhurnal, Vitebsk, 54(2), 19–22. <http://ir.znau.edu.ua/handle/123456789/9519> (in Russian).

Arslan, H., Acici, M., & Umur, S., & Hokelek, M. (2008). Psoroptes cuniculi infestation in four rabbits and treatment with ivermectin. Türkiye parazitolojii dergisi. Türkiye Parazitoloji Demeği, 32(3), 244–246. <https://www.ncbi.nlm.nih.gov/pubmed/18985580>.

Bakhur, T., & Poberezhets, S. (2016). Changes in hematological indices of cats with notoedrosis and as result of treatment in different ways. Scientific Messenger LNUVMBT named after S.Z. Gzhytskyj, 18, 2(66), 3–7. doi: 10.15421/mvlvet6601.

Baraka, T. (2011). Epidemiology, genetic divergence and acaricides of *Otodectes cynotis* in cats and dogs. Veterinary World, 4(3), 109–112. doi: 10.5455/vetworld.2011.109-112.

Frank, R., Kuhn, T., & Mehlhorn, H., Rueckert, S., Pham, D., & Klimpel, S. (2013). Parasites of wild rabbits (*Oryctolagus cuniculus*) from an urban area in Germany, in relation to worldwide results. Parasitology research, 112(12), 4255–4266. doi: 10.1007/s00436-013-3617-7.

Bai, S.H. & Ogbourne, S. (2016). Eco-toxicological effects of the avermectin family with a focus on abamectin and ivermectin Article reference. Chemosphere, 154, 204–212. doi: .10.1016/j.chemosphere.2016.03.113.

Ismail, N.N., Kmarudin, N., Norulhuda, W., Othman, N. (2017). A survey of ear mites (*Otodectes cynotis*) in stray cats in Kota Bharu, Kelantan, West Malaysia MJVR, 8(1), 173–176. doi: 10.13140/RG.2.2.29948.03209.

Klimov, P.B., & OConnor, B.M. (2008). Origin and higher-level relationships of psoroptid mites (Acari: Astigmata: Psoroptida): evidence from three nuclear genes. Molecular Phylogenetics and Evolution, 47(3), 1135–1156. doi: 10.1016/j.ympev.2007.12.025.

Knaus, M., Capári, B., Visser, M. (2014). Therapeutic efficacy of Broadline® against notoedric mange in cats. Parasitology Research, 113(11), 4303–4306. doi: 10.1007/s00436-014-4126-z.

Medeiros, V. (2012). Endo and ectoparasites in conventionally maintained rodents laboratory animals. Journal of surgical and clinical research, 3. 27–40. doi: 10.20398/jscr.v3i1.3144.

Mehlhorn, H. (2016). Notoedres cati. In: Mehlhorn H. (eds) Encyclopedia of Parasitology. Springer, Berlin, Heidelberg. doi: 10.1007/978-3-642-27769-6_2158-2.

Müller, K. (2012). Skin diseases in the rat and mouse. Kleintierpraxis, 57, 644–657. doi: 10.2377/0023-2076-57-644.

Paterson, S. (2006). Skin Diseases of Exotic Pets. Sue Paterson MA VetMB DVD Dip ECVD MRCVS, 232–250. doi: 10.1002/9780470752432.

Sweatman, G. (2011). Biology of *Otodectes cynotis*, the ear canker mite of carnivores. Canadian Journal of Zoology, 36(6), 849–862. doi: 10.1139/z58-072.

Wirth, S. (2009). Necromenic life style of *Histiostoma polypore* (Acari: Histiostomatidae). Experimental and Applied Acarology, 49(4), 317–327. doi: 10.1007/s10493-009-9295-6.