

УДК: 619:616.24:616.99:636.7

**Ковальчук І. І.**, аспірант (ira0982@ukr.net) ©*Житомирський національний агроекологічний університет*

### ПАТОМОРФОЛОГІЧНІ ЗМІНИ В ЛЕГЕНЯХ СОБАК ЗА БАБЕЗІОЗУ

*У роботі представлено результати вивчення патоморфологічних змін у легенях собак за бабезіозу. Встановлено, що розвиток патологічного процесу проявляється наступними змінами легень: макроскопічно - набряком, венозним застоєм, крапковими крововиливами; мікроскопічно - деформацією альвеол, потовщенням міжальвеолярних перетинок, десквамацією епітеліоцитів слизової оболонки бронхів.*

**Ключові слова:** бабезіоз, легені, морфологічні дослідження, альвеоли, міжальвеолярні перетинки, бронхіоли.

**Вступ.** У діагностичному комплексі при захворюваннях різноманітного генезу, в тому числі і за бабезіозу собак, чільне місце належить патолого-морфологічним дослідженням, які дають можливість виявити конкретні специфічні зміни та отримати об'єктивні критерії для їх диференціювання.

Доведена висока ефективність морфометричної оцінки структурно-функціонального стану організму тварин на органному, тканинному та клітинному рівнях у нормі та при патології.

При цьому, вивчення морфофункціональної характеристики органів дихання у свійських тварин, в тому числі і легенів, має не тільки пізнавальне значення, але є основою для клінічної ветеринарної медицини.

Перебіг та розвиток бабезіозу у собак – це складний процес, який характеризується рядом біологічних, природно-кліматичних і соціально-економічних факторів [6]. Патогенез хвороби визначається специфічним типом збудника і реакціями організму, що залежать від умов, у яких відбувається взаємодія мікро- та макроорганізму, а також тісно пов'язаний з біологією та життєвим циклом збудника [1, 2].

У хворих собак розвивається іктеричність видимих слизових оболонок, підшкірної клітковини, геморагічний діатез, - призводить до дистрофії паренхіматозних органів. Порушується серцева діяльність та кровообіг, збільшується печінка, селезінка, лімфатичні вузли [7]. Виникають порушення функцій нирок та ураження центральної нервової системи тощо. Тобто, патологія одного чи іншого органу або системи супроводжується змінами в інших, їх прояви мають одночасний перебіг [4, 5].

Різнманітність клінічних проявів захворювання у собак, поліморфність прояву хвороби, яка часто закінчується летально у ранньому віці, а також поширення множинної патології внутрішніх органів спонукали нас до більш детального вивчення патології органів дихання, в тому числі легень за

бабезіозу. В доступних літературних джерелах така проблема висвітлена недостатньо.

**Матеріал і методи.** Дослідження проводили на кафедрі анатомії і гістології та навчально-науково-дослідній клініці факультету ветеринарної медицини Житомирського національного агроекологічного університету. Об'єктом для дослідження були собаки за гострого перебігу бабезіозу. У роботі використовували епізоотологічні, клінічні та гістологічні методи досліджень. Матеріалом для гістологічних досліджень були відібрані після загибелі тварин, шматочки легень. Після фіксації в 10 %-му водному розчині нейтрального формаліну матеріал промивали у проточній воді, зневоднювали у спиртах зростаючої міцності та заливали у парафін. З парафінових блоків виготовляли гістологічні зрізи завтовшки не більше 10 мкм. Депарафіновані зрізи фарбували гематоксиліном та еозином [3].

**Результати дослідження.** На легені клінічно здорових собак чітко виражені тупий – дорсальний та гострий – вентральний краї. Легені з напрямку вентрального краю, глибокими вирізками діляться на частки: краніальну – верхівкову, середню – серцеву, каудальну – діафрагмальну. Права легеня у порівнянні з лівою має ще додаткову частку.

Мікроскопічна будова легенів представлена легеневими частками, конусоподібної чи пірамідальної форми, які формують легеневу строму або основу легенів. Частки побудовані з легеневих ацинусів, до складу яких входять альвеолярні ходи, альвеолярні мішечки та альвеоли, внутрішня вистилка яких сформована клітинами респіраторного епітелію.

Альвеоли легень, що утворюють респіраторний їх відділ мають різні розміри – малі, середні та великі.

Повітроносні шляхи легенів сформовані бронхами різного калібру, які за напрямком бронхіального дерева зменшуються у своєму діаметрі та змінюються за своєю будовою. Внутрішня вистилка представлена багаторядним миготливим епітелієм, під яким знаходиться сполучнотканинний та м'язовий шари, які межують з підслизовою основою бронхів. М'язовий шар бронхів сформований гладкими міоцитами, що утворюють циркулярні пучки. У стінках бронхів великого калібру знаходиться значна кількість різних за величиною хрящових пластинок у вигляді острівців, а їх м'язовий шар розташовується по діаметру усього бронха. У середніх бронхах внутрішня вистилка представлена одношаровим багаторядним епітелієм, а хрящові пластинки зустрічаються рідко. Вистилка бронхів малого калібру сформована із клітин одношарового миготливого епітелію, а хрящові пластинки стінки органу відсутні.

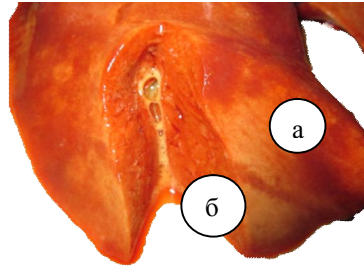
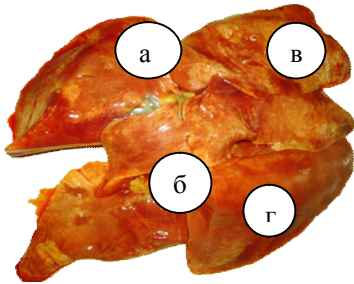
У паренхімі легень знаходяться різноманітної форми та розмірів судини мікроциркуляторного русла, які у більшості випадків виявляються навколо бронхів.

Діагноз на бабезіоз встановлювали клінічно та лабораторно. При цьому у хворих собак виявляли лихоманку постійного типу упродовж 3-4 діб, тахікардію (140-180) і тахіпное. Посилення (в перші 4 доби), а потім послаблення тонів серця. Кон'юнктива у таких випадках була блідо-рожевого кольору. На початковій стадії хвороби спостерігали зниження апетиту, спрагу, в подальшому розвивалася анорексія. Тахіпное часто ускладнювалося

витіканнями з носа, вологим кашлем, задишкою, що вказувало про включення у патологічний процес органів дихання, у тому числі і легень.

При розтині трупів собак, які, загинули внаслідок гострого перебігу бабезіозу, було виявлено, зміщення лівої легені вправо та дорсально, що можливо є наслідком гіпертрофії серцевого м'язу.

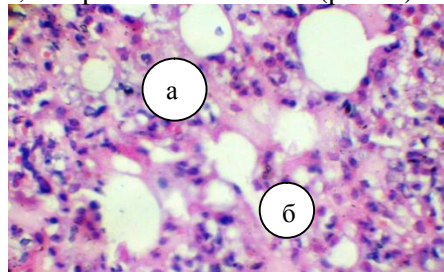
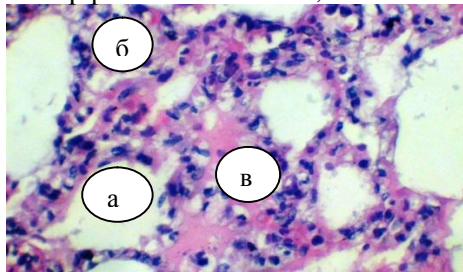
При обстеженні органу, легені були набряклими. На їх поверхні виявляли, різних розмірів і форм ділянки нерівномірного забарвлення з відтінками червонуватого та білого кольорів у вигляді саловидного наростання, що формували м'язисті білі вогнища, котрі виділялися над поверхнею легень (рис. 1). В окремих ділянках, особливо в місцях дотику з серцем відмічали дрібні крапкові крововиливи. При розрізі легень виділялась піниста рідина, що є ознакою набряку (рис. 2).



**Рис. 1.** Фрагмент макроскопічної будова легень собаки за бабезіозу: а – права легеня; б – ліва легеня; в – саловидні наростання; г – ділянки з крапковими крововиливами.

**Рис. 2.** Фрагмент макроскопічної будова легень собаки за бабезіозу: а – саловидні нашарування; б – ділянки набряку.

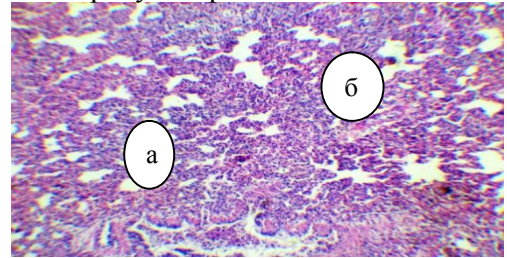
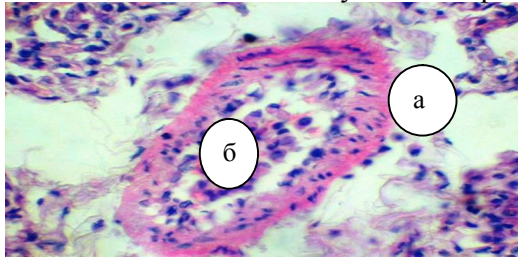
При гістологічному дослідженні легень спостерігали дифузну поліморфну інфільтрацію міжальвеолярних перетинок (рис. 3). Міжальвеолярна сполучна тканина була потовщена за рахунок набряку та інфільтрації її стінки поліморфними клітинами, альвеоли стиснуті, їх просвіти зменшені (рис. 4).



**Рис. 3.** Фрагмент мікроскопічної будова легені собаки за бабезіозу: а – альвеола; б – міжальвеолярні перетинки; в – поліморфна інфільтрація в міжальвеолярних перетинках. Гематоксилін та еозин. Зб. X 280.

**Рис. 4.** Фрагмент мікроскопічної будова легені собаки за бабезіозу: а – потовщення міжальвеолярних стінок; б – стиснення просвіту альвеол. Гематоксилін та еозин. Зб. X 280.

Обмежені ділянки із стиснутими альвеолами містили велику кількість ретикулярних та незрілих лімфоїдних клітин (рис. 5). Характерна гістоструктура легень була зруйнована, стиснуті альвеоли займали незначну частину гістопрепарату та були у стані деформації, а місцями зовсім не виявлялись (рис. 6). Форма альвеол була різноманітною, альвеолярні ходи звивисті, їх стінка потовщувалась за рахунок набряку інтерстицію.

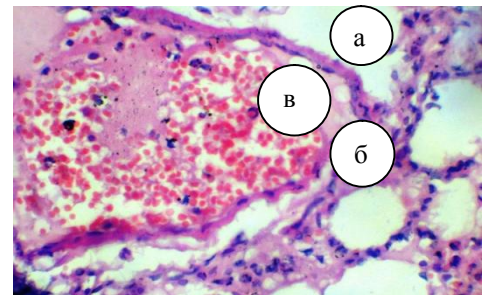
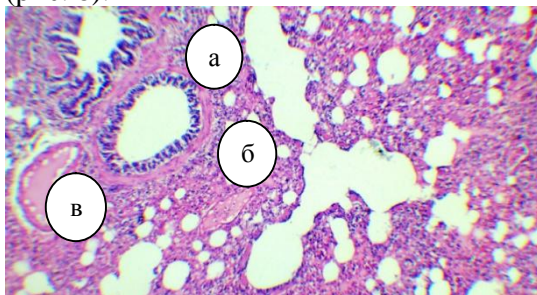


**Рис. 5.** Фрагмент мікроскопічної будова легені собаки за бабезіозу: а – звужена порожнина альвеоли; б – ретикулярні та незрілі лімфоїдні клітини. Гематоксилін та еозин. 36. X 280.

**Рис. 6.** Фрагмент мікроскопічної будова легені собаки за бабезіозу: а – деформовані альвеоли; б – ділянки відсутності альвеол. Гематоксилін та еозин. 36. X 56.

Часто зустрічали чітко обмежені ділянки ретикулярної тканини та застійну гіперемію (рис. 7). Альвеоли при цьому набували видовженої форми. Лімфоїдні клітини у великій кількості містились і у легеневій плеврі. Цитоплазма епітеліоцитів стінок альвеол часто знаходилась у стані набухання.

У просвіті частини бронхів виявлялась значна або помірна кількість лейкоцитів. В окремих бронхах слизова оболонка інфільтрована великою кількістю лімфоцитів, окремими моноцитами, еозинофілами та нейтрофілами (рис. 8).

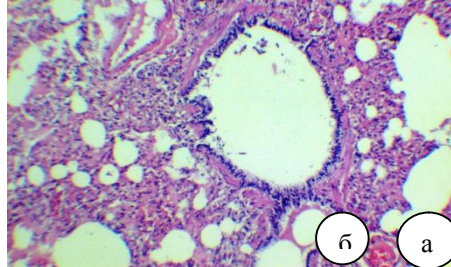
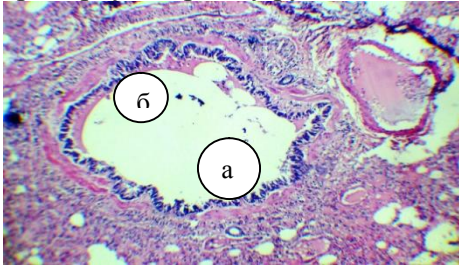


**Рис. 7.** Фрагмент мікроскопічної будова легені собаки за бабезіозу: а – набряк інтерстицію; б – обмежені ділянки ретикулярної тканини; в – ділянки застійної гіперемії. Гематоксилін та еозин. 36. X 56.

**Рис. 8.** Фрагмент мікроскопічної будова легені собаки за бабезіозу: а – просвіт бронху; б – слизова оболонка бронху; в – інфільтрація слизової оболонки клітинними елементами. Гематоксилін та еозин. 36. X 280.

Також спостерігалась десквамація епітеліоцитів багаторядного миготливого епітелію слизової оболонки бронхів (рис. 9).

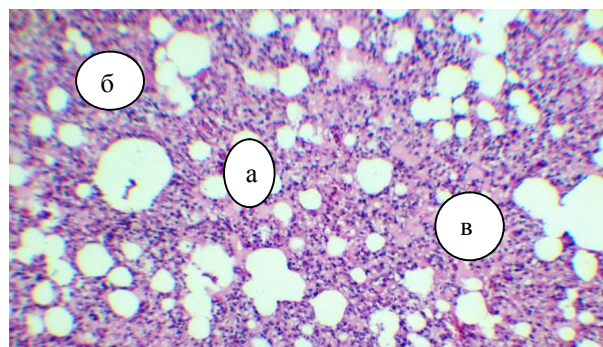
Кровоносні судини паренхіми легень, особливо навколо бронхіол та малих бронхів, були розширені, кровонаповненні, при цьому відмічали їх периваскулярний набряк. У просвітах судин – артеріях, венах, капілярах виявлялась плазма крові та невелика кількість еритроцитів і лейкоцитів, які щільно заповнювали їх просвіт, що свідчило про розвиток застійних явищ у мікроциркуляторному руслі легенів (рис. 10).



**Рис. 9. Фрагмент мікроскопічної будова легені собаки за бабезіозу: а – просвіт бронху; б – десквамація епітеліоцитів слизової оболонки. Гематоксилін та еозин. Зб. X 56.**

**Рис. 10. Фрагмент мікроскопічної будова легені собаки за бабезіозу: а – просвіт артерії; б – плазма крові в просвіті артерії. Гематоксилін та еозин. Зб. X 56.**

Часто зустрічались ділянки ураження паренхіми у вигляді вогнищ ателектазу. У окремих ділянках навколо термінальних бронхіол ділянки ателектазу зливалися між собою формуючи дифузні, більш масивні ураження респіраторного відділу легень (рис. 11).



**Рис. 11. Фрагмент мікроскопічної будова легені собаки за бабезіозу: а – звужені просвіти альвеол; б – потовщені міжальвеолярні перетинки; в – ділянки ателектазу. Гематоксилін та еозин. Зб. X 56.**

**Висновки.**

1. Патологічні зміни легень характеризуються набряком, венозним застоєм, на поверхні органу виявляються крапкові крововиливи та нарости білого і червоного кольорів.

2. Мікроскопічні зміни легень за бабезіозу проявляються стисканням та деформацією альвеол, набряком інтерстицію, застійною гіперемією, дифузною поліморфною інфільтрацією міжальвеолярних перетинок, десквамацією епітеліоцитів епітелію слизової оболонки бронхів.

**Література**

1. Болезни собак / [А. Д. Белов, Е. П. Данилов, И. И. Дукур и др.]. – М.: Колос, 1995. – 368 с.

2. Болезни собак / [А. Д. Белов, Е. П. Данилов, И. И. Дукур и др.]. - [2-е изд.] – М.: Колос, 1995. – С. 318–321.

3. Горальський Л. П. Основи гістологічної техніки і морфофункціональні методи дослідження у нормі та при патології: навч. посібник / Л. П. Горальський, В. Т. Хомич, О. І. Кононський. – Житомир: Полісся, 2011. – 288 с.

4. Кондрахін І. Етіологічний та патогенетичний зв'язок множинної патології, особливості лікування і профілактики / І. Кондрахін //Ветеринарна медицина України. – 2006. – № 2. – С. 9–10.

5. Кондрахин И. П. Полиморбидность внутренней патологии И. П. Кондрахин // Ветеринария. – 1998. – № 12. – С. 38–40.

6. Прус М. П. Бабезіоз собак (епізоотологія, патогенез та заходи боротьби): автореф. дис. на здобуття наук. ступеня докт. вет. наук: спец. 16.00.11. “Паразитологія та гельмінтологія” / М. П. Прус. – Київ, 2006. – 39 с.

7. Патологічна анатомія тварин / П. П. Урбанович, М. К. Потоцький, І. І. Гевкан, Г. А. Зон [ та ін.]. – К.:Ветінформ, 2008. – 896 с.

**Summary****Kovalchuk I. I.****THE PATHOMORPHOLOGICAL CHANGES IN THE LUNGS OF DOGS UNDER BABESIOSIS**

*The paper presents the results of the investigations into the pathomorphological changes in the lungs of dogs under babesiosis. It has been established that the development of the pathological process is manifested in the following changes in lungs: macroscopically-oedema, venous congestion, spot hemorrhage; microscopically-alveolus deformity, thickenings between alveolar membranes, desquamation of epitheliocytes of the bronchus mucous tunic.*

Рецензент – д.вет.н., професор Коцюмбас Г.І.