

МІКРОСКОПІЧНА БУДОВА ТА МОРФОМЕТРИЧНІ ПОКАЗНИКИ ПЕЧІНКИ ДОМАШНІХ ТВАРИН

Представлені результати мікроскопічної будови та морфометричні показники печінки домашніх тварин у видовому аспекті. За результатами досліджень з'ясовано, що печінка великої рогатої худоби, овець, коней, свиней має подібну гістоструктуру, однак відрізняється морфометричними показниками. Мікроскопічна будова печінки курей по відношенню до ссавців відрізняється: гепатоцити печінкових часточок формують трубчасту будову.

Ключові слова: печінка, велика рогата худоба, вівці, свині, кури, морфометричні показники.

Постановка проблеми

Печінка відіграє важливу роль у травленні, обміні речовин, імунобіологічних реакціях, тощо [5]. Печінка – найбільша залоза організму із складними і різноманітними функціями. Вона виробляє жовч, приймає участь у ліпідному, білковому, вуглеводневому та інших обмінах речовин. У ній синтезуються білки плазми крові, знешкоджуються шкідливі для організму речовини азотистого обміну, які потрапляють з кров'ю із органів травлення [3, 7]. Тому вивчення структури цього органу є надзвичайно важливим. Виконання цих функцій забезпечується роботою клітинних елементів її паренхіми – гепатоцитами [8]. Тому вивчення будови печінки, як органу, і гепатоцитів, у тому числі, а також зміни її гістоструктури, які виникають при тих або інших факторах, є актуальним.

Аналіз останніх досліджень і публікацій

Морфологічною та функціональною одиницею печінки є печінкова часточка. На гістопрепараті вона має вигляд шестикутника. Її розмір коливається в межах

0,5–1 мм. У центрі часточки розміщена центральна вена [8]. Частка побудована з гепатоцитів, які формують печінкові балки. Балки мають радіальний напрямок. Їх радіальність досить чітко виражена у свиней. Кожна печінкова балка складається з двох рядів печінкових клітин, між якими формуються так звані часточкові жовчні капіляри, які не мають власних стінок [8]. Встановлено, що величина клітин та їх ядер різна, і тому співвідношення ядер і цитоплазми у клітинах також різне [7]. Невеликі за розмірами гепатоцити містяться в основному, на периферійних ділянках часточок печінки, великі – у середній ділянках. Найвищий індекс ядерно-цитоплазматичного відношення (ЯЦВ) виявлений у гепатоцитах периферійних ділянок, мінімальний – у гепатоцитах центральних ділянок [3]. Ці результати співпадають з вимірами, які проведені на ізольованих клітинах печінки [8].

Така характеристика печінкових клітин неоднозначна і викликає певні суперечності. Вважають, що поява великих гепатоцитів можлива лише при деяких патологіях органа.

Для уточнення теоретичних аспектів даного питання нами проведений гісто- та цитоморфометричний аналіз печінки у свійських тварин.

Мета, завдання та методика досліджень

Робота виконувалась в Житомирському національному агроекологічному університеті. Об'єктом дослідження була печінка статевозрілих клінічно здорових тварин – коней, великої рогатої худоби, вівці, свині, курей.

Гістологічні дослідження проводили за загальноприйнятими методами [2, 4]. Морфометрію структурних елементів тканин, виміри клітинного і ядерного об'ємів виконували при світловій мікроскопії згідно з рекомендаціями, що викладені у посібниках К. Ташке (1980) та Г. Г. Автанділова (1990) [1, 6].

Результати досліджень

При гістологічному дослідженні печінки у клінічно здорових тварин встановлена її нормальна структура і архітектоніка. Поверхня печінки вкрита сполучнотканинною капсулою. Структурно-функціональними одиницями органа є печінкові часточки, які утворюють її паренхіму. Часточки мають форму багатограних призм, які відмежовані одна від одної прошарками пухкої сполучної тканини. Межі між часточками печінки коней, великої рогатої худоби, овець та курей не зовсім чіткі у зв'язку з наявністю у ній невеликої кількості міжчасточкової сполучної тканини. На гістопрепаратах печінки свиней навпаки чітко виражені печінкові часточки внаслідок наявності великої кількості міжчасточкової сполучної тканини, багатої на колагенові волокна (рис. 1, 2).

Морфометричні дослідження дали можливість встановити незначні зміни гістоархітектоніки паренхіми печінки у піддослідних тварин (табл. 1). Так, середній розмір частки печінки більше виражений у великій рогатої худоби і займає $0,785 \pm 0,037 \text{ мм}^2$, найменший у курей – $0,345 \pm 0,025 \text{ мм}^2$.

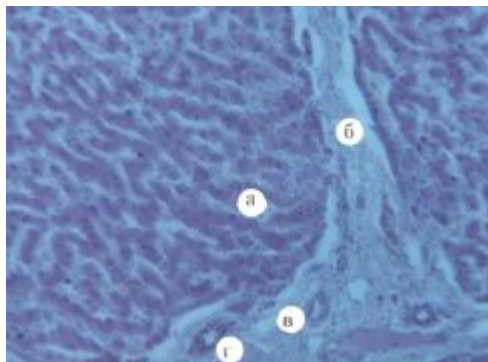


Рис. 1. Мікроскопічна будова печінки свині: а – гепатоцити;
б – міжчасточкова сполучна тканина;
в – міжчасточкова артерія;
г – жовчний проток.
Гематоксилін Ерліха та еозин. Зб.х280

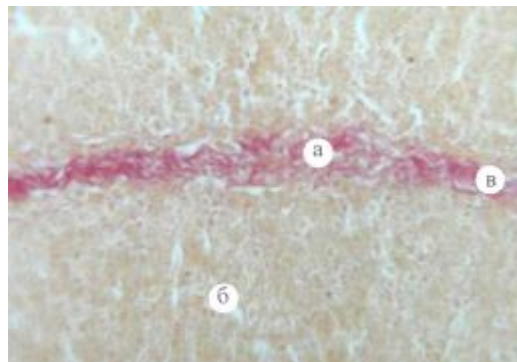


Рис. 2. Мікроскопічна будова печінки свині: а – міжчасточкова сполучна тканина; б – гепатоцити; в – колагенові волокна.
Метод Ван - Гізон. Зб. х280

Кількість часток на одиницю площі становить в ВРХ – $12,1 \pm 1,29$, овець – $16,7 \pm 4,84$, коней – $18,1 \pm 3,96$, курей – $21,5 \pm 1,29$ і найменший показник у свиней – $11,33 \pm 0,44$. Діаметр поперечного зрізу центральної вени у коней, ВРХ і свиней має майже однакову величину, дещо менше він у овець і найменший у курей (див. табл.).

Гепатоцити мають неправильну багатогранну, рідко – округлу форму з чіткими контурами цитоплазми.

Печінкові клітини у ссавців формують печінкові пластинки, які мають радіальний напрямок. У курей балочна будова відсутня, гепатоцити формують трубчасту структуру. Гепатоцити у свійських тварин, згідно з морфометричними дослідженнями мають різні розміри, які коливаються у широких межах: від малих до великих. Вони відрізняються за об'ємом цитоплазми і ядер, а також ядерно-цитоплазматичним відношенням. Так, об'єм великих гепатоцитів печінки ВРХ становить $1739,62 \pm 53,13$ мкм², середніх – $1106,47 \pm 44,7$ мкм², малих – $649,23 \pm 31,81$ мкм². Середній об'єм гепатоцитів ВРХ становить $1083,59 \pm 71,03$ мкм², свиней відповідно $1205,85 \pm 64,49$ мкм².

Таблиця 1. Зміни гістоархітекτονіки паренхіми печінки домашніх тварин

Вид тварин	Середня площа часточки печінки (мм ²)	Кількість часточок на одиницю площі (ок.8, об.4)	Діаметр поперечного зрізу центральної вени (мкм)
Коні	$0,607 \pm 0,072$	$18,1 \pm 3,96$	$96,0 \pm 14,8$
ВРХ	$0,785 \pm 0,037$	$12,1 \pm 1,29$	$92,0 \pm 7,0$
Свині	$0,934 \pm 0,026$	$11,33 \pm 0,44$	$100,63 \pm 1,05$
Вівці	$0,623 \pm 0,167$	$16,7 \pm 4,84$	$73,0 \pm 6,0$
Кури	$0,345 \pm 0,025$	$21,5 \pm 1,29$	$48,0 \pm 5,5$

Середній об'єм ядер гепатоцитів ВРХ становить $83,54 \pm 2,59$ мкм², свиней – $69,05 \pm 1,67$ мкм². У ВРХ ядерно-цитоплазматичне відношення різне: у великих гепатоцитів дорівнює $0,0591 \pm 0,0030$, у середніх – $0,0906 \pm 0,0050$, у малих – $0,1426 \pm 0,0083$, а середнє ЯЦВ становить $0,1020 \pm 0,0065$. У свиней середнє ЯЦВ становить $0,0589 \pm 0,0034$.

При проведенні цитоморфометричних досліджень печінки овець, коней і курей встановлена подібна тенденція – спостерігалися гепатоцити різного розміру.

Аналіз морфометричних показників свідчить, що об'єм гепатоцитів і об'єм їх ядер у домашніх тварин практично збігаються. Проте виявлено тенденцію до зменшення об'єму гепатоцитів та їх ядер у курей і коней в порівнянні з такими показниками у жуйних і свиней. При цьому встановлено сталість ядерно-цитоплазматичного відношення в гепатоцитах печінки домашніх тварин. Аналіз морфометричних показників свідчить, що структура печінки коней, овець та курей характеризується більшою кількістю малих гепатоцитів, на що вказує збільшення середнього показника індексу ЯЦВ.

Висновки та перспективи подальших досліджень

1. Печінка коней, великої рогатої худоби, овець, свиней має подібну гістоструктуру, проте відрізняється морфометричними показниками: печінкові часточки більш розвинені у свиней, про що свідчить зменшення їх кількості на одиницю площі. У курей гепатоцити печінкових часточок формують трубчасту структуру.

2. Гепатоцити мають різні розміри і відрізняються за об'ємом цитоплазми та ядер, а також ядерно-цитоплазматичним відношенням; найнижчий індекс ЯЦВ – у великих клітинах, найвищий – у малих.

Подальші дослідження слід зосередити на більш детальному дослідженні печінки птахів у видовому аспекті.

Література

1. Автандилов Г. Г. Морфометрическая морфометрия / Г. Г. Автандилов. – М. : Медицина, 1990. – 324 с.
2. Горальський Л. П. Основи гістологічної техніки і морфофункціональні методи досліджень у нормі та при патології / Л. П. Горальський, В. Т. Хомич, О. І. Кононський. – Житомир : Полісся, 2005. – 288 с.
3. Ерехина Г. Н. Особенности микроморфологии печени некоторых представителей курообразных / Г. Н. Ерехина // Эколого-экспериментальные аспекты функциональной, породной и возрастной морфологии домашних птиц : сб. науч. тр. – Воронеж, 1989. – С. 64–67.
4. Кононский А. И. Гистохимия / А. И. Кононский. – К. : Вища школа, 1976. – 277 с.

5. Кудрявцев Б. Н. Исследование полиплоидизации гепатоцитов при некоторых заболеваниях печени у человека / Б. Н. Кудрявцев, М. В. Кудрявцева, Г. А. Сакута // Цитология. – 1993. – Т. 35, № 5. – С. 70–82.

6. Ташке К. Введение в количественную цито-гистохимическую морфологию / К. Ташке. – М. : Изд-во АН СРР, 1980. – 191 с.

7. Уша Б. В. Ветеринарная гепатология / Б. В. Уша. – М. : Колос, 1979. – 263 с.

8. Drochmans P. Isolation and subfractionation on ficoll gradients of adult rat hepatocytes / P. Drochmans, J. Wanson, R. Mosselmans // J. Cell Biol. – 1975. – V. 66. – P. 1–22.
