

ОСОБЛИВІСТЬ ВИКЛАДКИ СОБАК ПРИ ВИКОНАННІ РЕНТГЕНІВСЬКИХ ЗНІМКІВ ТАЗОСТЕГНОВИХ СУГЛОБІВ

У статті описані експериментальні дослідження, що проводилися на 12 собаках різних порід віком від 6 місяців до 7 років. Аналізувалися і порівнювалися рентгенограми двадцяти чотирьох тазостегнових суглобів клінічно здорових (n = 6) та клінічно хворих дисплазією собак (n = 6). Різні рентгенограми були отримані і вивчені при правильному і неправильному позиціонуванні собак на столі. У випадку неправильного позиціонування здорових собак тазостегнові суглоби виглядали гірше, ніж вони є насправді, тоді як тазостегнові суглоби хворої собаки – майже здоровими.

Постановка проблеми

Дисплазія суглобів – захворювання, що найчастіше реєструється в цуценят у перші місяці після народження. У переважній більшості випадків уражаються тазостегнові, рідше – ліктьові суглоби [8]. Основним клінічним симптомом є кульгавість опертої кінцівки. Діагностика захворювання базується на з'ясуванні анамнезу, клінічному огляді з визначенням положення тіла тварини у спокійному стоячому положенні, під час руху у різних напрямках, застосуванні спеціальних проб та тесту Ортолані [3].

Важливе значення для підтвердження діагнозу і виявлення об'єктивних змін у кістках, що утворюють суглоб, має рентгенографія. Якість рентгенівського знімка залежить від багатьох чинників, серед яких положення і фіксація тварини на столі є визначальними. [1]

Аналіз останніх досліджень та постановка завдання

Початок досліджень будови скелетанижніх кінцівок і таза виникло на рубежі XVII–XVIII століть. Серед вчених Росії XIX століття у цей напрям внесли значний внесок П.Ф. Лесгафт (1901), Ф.І. Вільпера (1938), В.Г. Штефко (1947) [9]. Дослідження розвитку та будови таза й вільних кінцівок неможливе без рентгенографії. Значний внесок у розвиток цього напрямку внесли такі вчені, як: А.А. Глагольєва-Аркадьєва (1921), Д.Г. Рохлін (1941), М.Є. Бокштейн (1949), П.А. Білошапка (1952), В.Л. Дячеко (1954), С.М. Рейберг (1964), Р.П. Казаросян (1965), І.П. Лагунова (1981), В.І. Садоф'єва (1990), В.М. Чепіков (1978), К. Пінард (1897), П. Фабре (1899), Х. Томс (1927, 1946), Дж. Бартон (1982), Р. Дуванферієр (1984). [5,12]

За даними Л.С. Павлової та П.І. Дьомкіна (1969), розбіжність клінічних і рентгенологічних розмірів кісток тазового пояса спостерігається в 74% [10].

Якщо анатомами і акушерами питання про будову кісток тазового пояса досліджувалося давно, то у ветеринарній ортопедії це питання недостатньо вивчено. У вітчизняній спеціальній літературі дисплазія суглобів собак розглядається лише в окремих працях [15,16,17,18,19,20]. У переважній більшості автори звертають увагу на лікування хворих тварин при цій патології [17,18]. Є.Г. Лисих (1980) при дослідженні формування та розвитку кісток тазового пояса зазначив, що зовнішні та внутрішні розміри таза мають однакові періоди росту і розвитку. Процеси окостеніння тазових кісток (Юмашев Г.С., 1977) починаються ще внутрішньоутробно, при народженні. З'єднані хрящем, вони заміщуються кістковою тканиною у дівчаток до 12–16 років, а у хлопчиків – до 16 років [2].

Оскільки отримані дані про розміри таза за допомогою рентгенометрії не відповідали антропометричним даним (Власова І.С., Власова І.Б., 1996), то достовірнішим дослідженням при вивченні форм і розвитку таза відповідали комп'ютерна та магнітно-резонансна томографії [4].

Комп'ютерна томографія та ядерно-магнітно-резонансна томографії посідають вирішальне місце в діагностиці патології кісток тазового пояса (Кувіна В.М., Смирнова Н.Г., Шантуров В.А., 1993; Гафаров Х.З., 1997; Брюханов А.В., 1998; Кувін С.С., 1998; Селіверстов П.В., 1999; Фієре Р, Олівер Т., 1984). Комп'ютерна томограма призначена для визначення просторового розташування тазових кісток, м'язових структур, просторового співвідношення западини і голівки стегнової кістки, що має значення для вибору методу лікування (Р. Жакен, Кастелейн Х., Хандльберг Ф. (1982); Шивільц С., Дагманн (1991). Томоденсітометрія із зниженим опроміненням показує якісні і кількісні характеристики кісток тазового пояса, Її доцільно використовувати для контролю за перебігом захворювання (Шивільц С., Дагманн (1991). [7]

Оцінка клінічної картини є одним з найвагоміших моментів діагностики дисплазії кульшових суглобів у дітей. За даними Н.Г. Смирнової (1994), зазначено, що 76% дітей з проблемами кісток тазового пояса скаржаться на "перекіс тіла", 82% пацієнтів відзначали болі у поперековій області, 10% пацієнтів мали скарги на кульгавість. За даними І.І. Кона (1974), в 60% хворих, що мали сколіоз хребта, були аномалія розвитку кісток таза і дисплазія кульшових суглобів (Граціанський В.П., 1955; Абальмасова Е.А., 1974) [6,11].

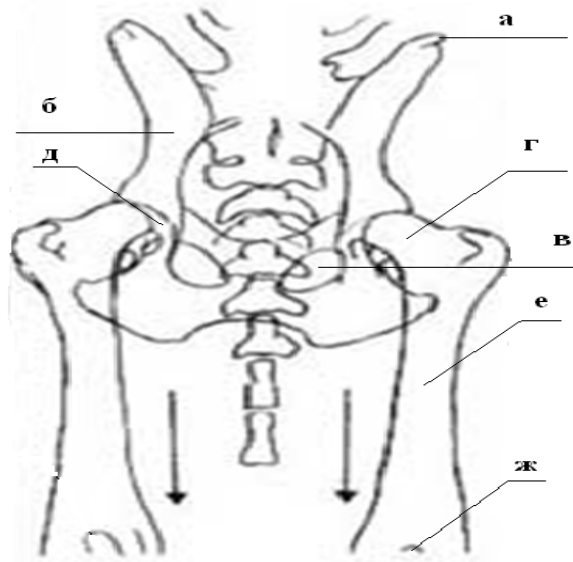
Завданням нашого дослідження було встановити вплив різних положень кінцівок зафіксованої на рентгенівському столі тварини на якість та вірогідність зображення суглобів.

Об'єкти та методика досліджень.

Досліди проведені протягом 2010 – 2011 рр. на 12-ти собаках різних порід, віком від 6-місячного до 7-річного віку. З метою визначення правильності способів фіксації тварини на рентгенівському столі, проведено аналіз і порівняння рентгенівських знімків двадцяти чотирьох кульшових суглобів від клінічно здорових (n=6) і клінічно хворих дисплазією собак (n=6). За правильного і неправильного позиціонування на столі собак отримували і оцінювали різні рентгенівські знімки. У випадку неправильного позиціонування здорових собак тазостегнові суглоби виглядали спотвореними, а клінічно хворих – набагато краще, ніж вони були насправді.

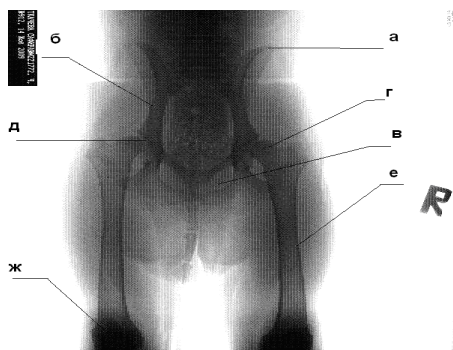
Результати досліджень.

При аналізі знімків тазостегнових суглобів здорових та хворих дисплазією собак, наявних у власників тварин, нами були виявлені помилки техніки рентгенографії, що спотворюють їх якість. Для з'ясування об'єктивного стану суглобів проведено повторне дослідження цих тварин з відповідною фіксацією кінцівок.



а – клубовий гребінь; б – тіло клубової кістки; в – запираючий отвір;
г – голівка стегнової кістки; д – ямка кульшового суглобу; е – сіднича кістка;
ж – колінний суглоб

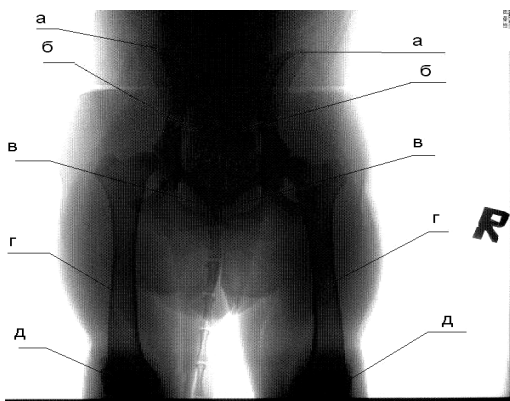
Рис. 1. Схема рентгенівського знімку кульшових суглобів за правильного позиціонування



а – клубовий гребінь; б – тіло клубової кістки; в – запираючий отвір;
 г – голівка стегнової кістки; д – ямка кульшового суглобу; е – сіднича кістка;
 ж – колінний суглоб

Рис. 2. Рентгенівський знімок здорових кульшових суглобів за правильного позиціювання

На схемі (рис.1) та рентгенівському знімку (рис. 2), що був зроблений 12-місячному лабрадору після загальної анестезії, за фіксації у спинному положенні з витягнутими кінцівками, при правильному позиціюванні, чітко зображені всі точки розмічення кульшового суглобу скелету як зразок для діагностики дисплазії. Такий знімок вважається придатним для оцінки стану кульшових суглобів при дисплазії.



а – клубові гребні; б – отвори між хребтом і клубовими кістками; в – запираючі отвори; г – стегнові кістки; д – колінні суглоби

Рис. 3. Рентгенівський знімок здорових кульшових суглобів собаки з точками контролю

Правильність розміщення собаки та якість рентгенівського знімка дають можливість об'єктивно визначити точки на скелеті. Якщо тазові кінцівки витягнуті і зафіксовані паралельно одна одній (рис.3), колінні суглоби випрямлені і виглядають однаково, клубові гребені знаходяться на одному рівні і чітко оконтуровані: **а** – клубові гребені, що мають однаковий вигляд і каудально переходять у тіла клубових кісток, в яких розміщуються ямки кульшових суглобів; **б** – клубові кістки розділені між собою хребцями крижового відділу і формують отвори, **в** – запираючі отвори з обох боків перекриваються однаково; **г, д** – колінні суглоби і сідничі кістки, теж розташовані на однаковій відстані і паралельно одна одній. Якщо позиціонування виконане правильно, то крила клубових кісток будуть знаходитися на одному рівні. Точками – **в,г,д** позначені ділянки, на які слід звернути увагу в першу чергу, коли перевіряються знімки на правильність, бо вони вказують на запираючі отвори, які можуть частково перекриватися стегновими кістками.

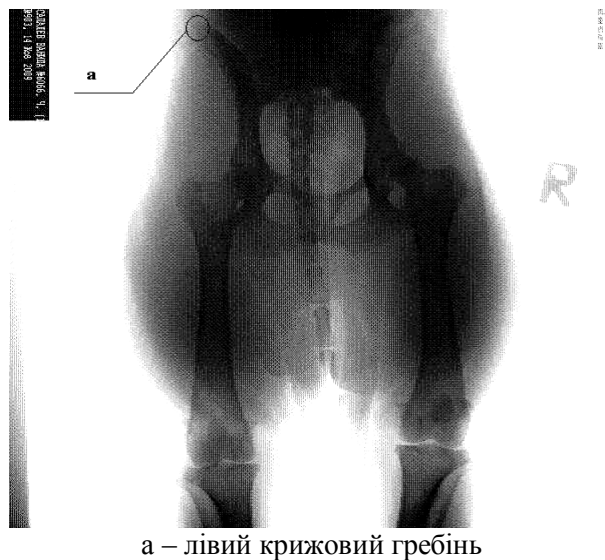
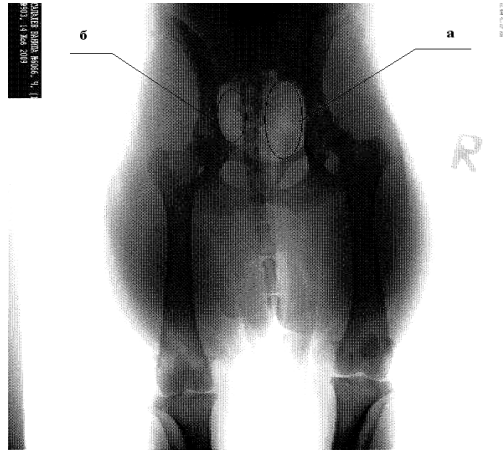


Рис. 4. Рентгенівський знімок здорових кульшових суглобів собаки з точками при неправильному позиціюванні

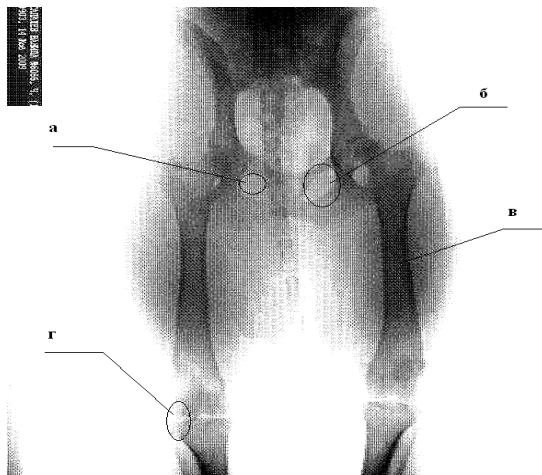
За неправильного позиціювання помітно, що крила клубових кісток несиметричні (рис. 4). Ліве крило приблизно на 1 см розташоване нижче ніж праве, і тому лівий крижовий гребінь помітно краще ніж правий (а).



а – отвір між тілом правої крижової кістки і хребтом; б – отвір між тілом лівої крижової кістки і хребтом

Рис. 5. Рентгенівський знімок здорових кульшових суглобів собаки за неправильногопозиціювання

За неправильного позиціювання здорової тварини просвіти між тілами клубових кісток розрізняються (рис. 5). Правий просвіт між тілами клубових кісток більший ніж лівий – б, вони не симетричні, мають різну форму та розміри.



а – лівий запираючий отвір; б – правий запираючий отвір; в – права стегнова кістка; г – лівий колінний суглоб, повернутий латеродорсально

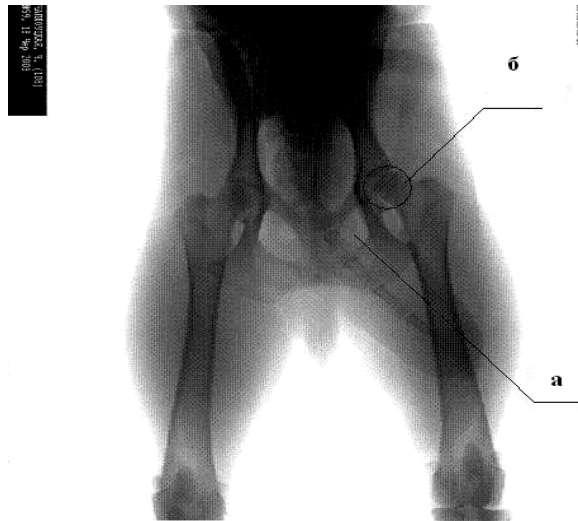
Рис. 6. Рентгенівський знімок здорових кульшових суглобів собаки з точкою при неправильному позиціюванні

За таких умов (рис. 6) помітно більше перекриття на лівій частині знімка (а) ніж на правій (б), несиметричне розміщення стегнових кісток (в, г) та нехарактерне положення колінних суглобів. Лівий запираючий отвір за формою відрізняється від правого, його розміри менші ніж розміри правого запираючого отвору (а). За неправильного положення тварини на столі стегнові кістки несиметричні, права кістка (в) відтягнута латерально більше ніж ліва, і тому здається ніби висмикнутою з кульшового суглоба, а лівий колінний суглоб (г) вивернутий латерально, що спотворює положення кісток тазу. Права та ліва сторони цієї області виглядають неоднаково.

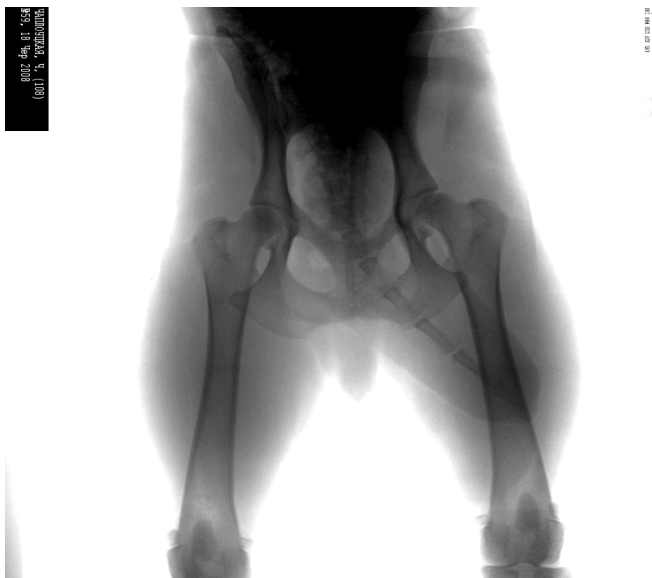

Рис. 7. Рентгенівський знімок хворого кульшового суглоба при неправильному позиціюванні

За неправильного позиціювання тазостегнових кінцівок хворої собаки (рис.7), знімок також не відображає реального стану суглобів і виглядає перекривленим (рис. 8), бо стегнові кістки перекривають запираючі отвори і голівкою правої стегнової кістки втиснуті в ямку кульшового суглоба.



а – правий запираючий отвір; б – правий кульшовий суглоб

Рис.8. Рентгенівський знімок хворого кульшового суглоба за неправильного позиціонування

Деталі неякісного знімка не дають можливість діагностувати дисплазію суглобів, хоча клінічно вона явно виражена.

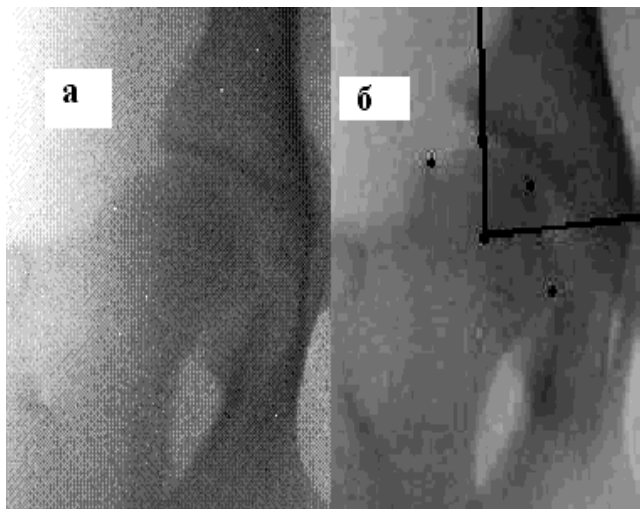


Рис.9. Порівняльні знімки здорових кульшових суглобів при правильному і неправильному позиціонуванні

На двох знімках клінічно здорової собаки, зроблених в один день, голівка лівої стегнової кістки (**а**) набагато глибше сидить у ямці, ніж з правого боку (**б**), за неправильного позиціонування (рис. 8), що було підставою обґрунтувати діагноз – дисплазія лівого кульшового суглоба.

Висновки та перспективи подальших досліджень. Важливість правильного позиціонування часто залишається поза увагою лікарів, що роблять знімок. Тому клінічно здоровій собаці ставлять діагноз – дисплазія кульшових суглобів. У неї описують порушення конгруентності, розтягнутість круглої зв'язки, розхлябаність суглобів, а у клінічно хворої собаки в заключенні відмічають відсутність дисплазії, якісне прилягання голівки стегнової кістки до ямки кульшового суглоба. Таким чином, в більшості випадків заключення хибно позитивні або хибно негативні.

Діагноз «дисплазія кульшових суглобів» можна підтвердити шляхом рентгенівського дослідження лише тоді, коли тварина буде під загальною анестезією зафіксована на столі в спинному положенні з рівномірно витягнутими тазовими кінцівками, і дещо вивернутими всередину, паралельними колінними суглобами.

Література

1. Анализ опорной функции конечностей у собак с дисплазией тазобедренных суставов с помощью сенсорной платформы до и после оперативного лечения / С.А. Ягников, В.А.Мицкевич, А.Н.Шальнев, В.Н.Митин // Вестник ветеринарной медицины. – 2002. – №4(14).– С.18.
2. Ягников С.А. Резекционная артропластика тазобедренного сустава у собак / С.А. Ягников // Ветеринария. – 2003. – № 12 (50). – С. 53.
3. Early detection of canine hip dysplasia: Comparison of two palpation and five radiographic methods/ *J. Am. Anim.Hosp. Assoc.* / - 1998. - №34 – P.339-347.
4. Die Pectineusmyektomie, iliopsoastenotomie und Neurektomie der Gelenkkapsel (PIN) als symptomatische /U. Ballinari, P. Montavon, E. Huber, R. Weiss // Therapie bei der Coxarthrose des Hundes. – 1995. – 137. – P. 251–257.
5. Corley E. Trends in hip dysplasia control: analysis of radiographs submitted to the Orthopedic Foundation for Animals/ E. Corley, P.Hogan// *J. Am. Vet. Med. Assoc.* – 1985. – 187. – P. 805–809.
6. David T. Dreifach-Beckenosteotomie mit axialer, horizontaler Pfannenschwenkung / T.David // *Kleintierpraxis* – 1987. – №32. – P. 163–166.
7. Duhautois B. Osteotomy: retrospective Study of 173 cases / B. Duhautois // *J. Am. Vet. Med. Assoc.* – 1999. – № 9. – P.53–67.
8. Fluckiger M Radiographic stress technique for evaluation of coxofemoral joint laxity in dogs / M. Fluckiger, G. Frienrich, H. Binder // *J. Vet. Surg.* – 1999. – № 28.– P. 1–9.

9. *Hohn R.* Pelvic osteotomy / *R. Hohn* // *J. Am. Anim. Hosp. Assoc.* – 1982. – 49. – P. 302.

10. *Johnson A.* Triple pelvic osteotomy: effect on limb Function and Progression of Degenerative Joint Disease / *A. Johnson, C. Smith, G. Pijanowski* // *J. Am. Anim. Hosp. Assoc.* – 1998. – № 34. – P. 260–264.

11. *Kosfeld H.* Der totale Huftgelenkersatz beim Hund.Klinische, rontgenoloische und ganganalytische / *H.Kosfeld* // *Erhebungen in der Jahren* – 1996. – №49. – P.30.

12. *McLaughlin R.* Treating canine hip dysplasia with triple pelvic osteotomy / *R. McLaughlin, J. Tomlinson* // *J.Vet. Med.* – 1996. – № 91. P. 126–136.

13. *Barlow T.* Early diagnosis and treatment of congenital dislocation of the hip / *T.Barlow* // *J Bone Joint Surg.* – 1962 – № 12. – P. 301.

14. *Stephen K.* Developmental Dysplasia of the Hip./ *K Stephen, L.David* // *American Family Physician.*– 2006. – Vol. 74, № 8. – P. 1316.

15. *Сухонос В.П.* Дисплазії суглобів кінцівок у собак (етіологія, патогенез, діагностика та лікування) : дис... д-ра вет. наук: 16.00.05 / *В.П. Сухонос* – К., 2006. – 319с.

16. *Сухонос В.П.* Поширення та клінічні форми дисплазій суглобів кінцівок у собак / *В.П. Сухонос, О.Ф. Петренко* // *Вісник Білоцерків. держ. аграр. ун.-ту.* – 2005. – Вип.34. – С.164–172.

17. *Сухонос В.П.* Причини кульгавості тазових кінцівок у собак / *В.П.Сухонос* // *Тези докл. II конф. проф.-викл. складу і аспірантів навч.-наук Ін.-ту вет. медицини, якості і безпеки продукції АПК НАУ.* – К., 2003. – С.27.

18. *Сухонос В.П.* Дисплазії кістково-суглобового апарату кінцівок у собак / *В.П.Сухонос* // *Тези докл. III конф. проф.-викл. складу і аспірантів навч.-наук. Ін.-ту вет. медицини, якості і безпеки продукції АПК НАУ.*– К., 2004. – С.98–99.

19. *Сухонос В.П.* Хвороби розвитку та остеохондропатії кістково-суглобового апарату кінцівок у дрібних тварин (діагностика, патогенез та лікування) : метод. рекомендації / *В.П.Сухонос.* – К., 2004. – С. 83.

20. *Петренко О.Ф.* Визначення ступеня дисплазії ліктьового суглоба у собак методом рентгенографії / *О.Ф. Петренко, С.В. Величко, Л.В. Кладницька*// *Вісн. Львівського нац. ун-ту вет. медицини та біотехнології ім. С.З. Гжицького.* – 2010. – № 2(44). – С.250-253.
