

**Горальський Л. П.**, д. вет. н., професор, **Сокульський І. М.**, к. вет. н., доцент,  
(E-mail: Sokulskiy\_1979@ ukr.net)

**Колеснік Н. Л.**, к. вет. н., старший викладач, **Демус Н. В.**, к. вет. н., доцент  
*Львівський національний університет ветеринарної медицини та  
біотехнологій ім. С. З. Гжицького, м. Львів, Україна*

**Веремчук Я. Ю.**, аспірант ©

*Житомирський національний агроекологічний університет, м. Житомир, Україна*

## **ОСОБЛИВОСТІ МОРФОЛОГІЇ ТА ГІСТОХІМІЇ ГРУДНИХ СПИННОМОЗКОВИХ ВУЗЛІВ ДОМАШНЬОЇ КУРКИ**

*У роботі за допомогою морфологічних та морфометричних методик викладено особливості гістологічної будови та морфометричні показники грудних спинномозкових вузлів домашньої курки. Встановлено, що спинномозкові вузли домашньої курки округлої форми, ззовні вкриті добре вираженою сполучнотканиною стромою, від якої усередину паренхіми органа відходять численні перегородки. Товщина сполучнотканинної оболонки становить  $15,2 \pm 0,84$  мкм. Середня кількість мантійних гліоцитів навколо одного нейрону у спинномозковому вузлі курки домашньої рівна  $17,66 \pm 1,53$  од., а клітин нейроглиї на одиницю площі відповідно  $1745,11 \pm 75,3$  од.*

В результаті проведених досліджень встановлено, що гісто- та цитоструктура спинномозкових вузлів характеризується вираженою диференціацією нервових клітин, які мають різну форму та розміри і відповідно різне ядерно-цитоплазматичне відношення залежно від морфофункціонального стану нервових клітин.

Встановлено вміст локалізації та розподіл нуклеїнових кислот у гістоструктурі спинного мозку на тканинному та клітинному рівнях.

**Ключові слова:** морфологічні дослідження, морфологія, домашня курка, нервова система, спинномозкові вузли, нервова клітина, ядро, ядерце, хроматофільна речовина, нейроглія, ядерно-цитоплазматичне відношення.

УДК 619:616:636.5

**Горальский Л. П.**, д. вет. н., профессор, **Сокульский И. Н.**, к. вет. н., доцент, **Колесник Н. Л.**, к. вет. н., старший преподаватель, **Демус Н. В.**, к. вет. н., доцент Львовский национальный университет ветеринарной медицины и биотехнологий им. С. З. Гжицкого, г. Львов, Украина

**Веремчук Я. Ю.**, аспирант

Житомирский национальный агроэкологический университет, г. Житомир, Украина

### ОСОБЕННОСТИ МОРФОЛОГИИ И ГИСТОХИМИИ ГРУДНЫХ СПИНОМОЗГОВЫХ УЗЛОВ ДОМАШНЕЙ КУРИЦЫ

В работе с помощью морфологических и морфометрических методик изложены особенности гистологического строения и морфометрические показатели грудных спинномозговых узлов домашней курицы. Установлено, что спинномозговые узлы домашней курицы округлой формы, снаружи покрыты хорошо выраженной соединительнотканной стромой, от которой внутрь паренхимы органа отходят многочисленные перегородки. Толщина соединительнотканной оболочки составляет  $15,2 \pm 0,84$  мкм. Среднее количество мантийных глиоцитов вокруг одного нейрона спинномозгового узла у домашней курицы равно  $17,66 \pm 1,53$  ед., а клеток нейроглии на единицу площади соответственно –  $1745,11 \pm 75,3$  ед.

В результате проведенных исследований установлено, что гисто- и цитоструктура спинномозговых узлов характеризуется выраженной дифференциацией нервных клеток, которые имеют различную форму и размеры и соответственно разное ядерно-цитоплазматическое отношение в зависимости от морфофункционального состояния нервных клеток.

Установлено содержание локализации и распределение нуклеиновых кислот в гистоструктуре спинного мозга на тканевом и клеточном уровнях.

**Ключевые слова:** морфологические исследования, морфология, домашняя курица, нервная система, спинномозговые узлы, нервная клетка, ядро, ядрышко, хроматофильное вещество, нейроглия, ядерно-цитоплазматическое отношение.

UDC 619:616:636.5

**Goralskyi L. P.**, DVM, professor, **Sokulskyi I. M.**, PhD, docent, **Kolesnyk N. L.**, PhD, senior lecturer, **Demus N. V.**, PhD, docent Lviv National University of Veterinary Medicine and Biotechnologies named after S. Z. Gzhytskyi, Lviv, Ukraine

**Veremchuk Ia. Yu.**, PhD student

Zhytomyr National Agroecological University, Zhytomyr, Ukraine

### THE PECULIARITIES OF MORPHOLOGY AND HISTOCHEMISTRY OF CHEST CEREBROSPINAL JUNCTION OF DOMESTIC HEN

The work presents the peculiarities of histological structure and morphometric indicators of chest cerebrospinal junction of domestic hen using morphologic and

*morphometric methodic. It is determined that the shape of cerebrospinal junction of domestic hen is of round shape, covered by the connecting tissue stroma outside, from which inside the parenchyma of an organ goes numerous partitions. The thickness of connecting tissue membrane is  $15,2 \pm 0,84$  microns. The average number of manty gliocyte around the one neuron in domestic hen is  $17,66 \pm 1,53$  un., and the cell of neuroglia for the unity of square is  $1745,11 \pm 75,3$  un.*

*The results of the researches determines that the histologic and cytology structure of chest cerebrospinal junction is characterized by the marked differentiation of nerve cells which have different shape and size and different nucleus cytoplasm relation as well, depending on the morphofunctional state of nerve cells.*

*It is determined the content of localization and distribution of nuclein acids in histologic structure of spine brain on the tissue and cell level.*

**Key words:** *morphological research, morphology, domestic hen, nervous system, spinal nodes, nerve cell, nucleus, nucleolus, nissl body, nuclear-cytoplasmic ratio.*

**Вступ.** Нервова система – цілісна морфологічна та функціональна сукупність різних взаємопов'язаних нервових структур, яка разом із гуморальною системою забезпечує регуляцію діяльності всіх систем організму та реакцію на зміну умов внутрішнього та зовнішнього середовища [6]. Діючи як інтегративна система, вона об'єднує в єдине ціле чутливість, рухову активність та роботу інших регуляторних систем [4, 5].

Нервова система сприймає різну інформацію, яка надходить із навколишнього середовища та внутрішніх органів, аналізує її та генерує сигнали, які забезпечують відповідні реакції, адекватні до діючих подразників [3, 7]. В даному фізіологічному процесі важлива роль належить спинномозковим вузлам (СМВ), які є першою ланкою на шляху передачі аферентних імпульсів від рецепторів до центральної нервової системи [1].

Проте сьогодні багато питань стосовно структурної організації СМВ свійських птахів на мікро- та макроскопічному рівнях залишаються ще недостатньо висвітленими. Тому метою наших досліджень була морфофункціональна характеристика та вивчення морфометричних показників СМВ домашньої курки.

**Матеріал і методи.** Роботу виконували на кафедрі анатомії і гістології факультету ветеринарної медицини Житомирського національного агроєкологічного університету.

Об'єктом досліджень були грудні спинномозкові вузли статевозрілих домашніх курей – *Gallus gallus*. Для мікроскопічних досліджень відібраний матеріал фіксували в 10 % розчині нейтрального формаліну з подальшою швидкою заливкою в парафін за загальноприйнятою методикою [2].

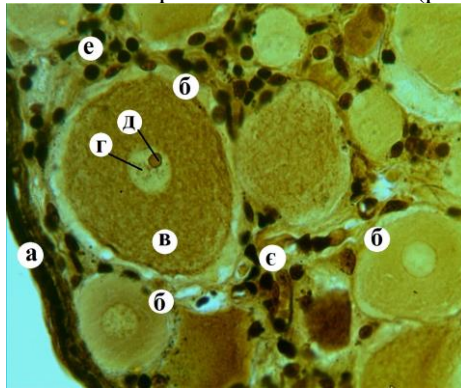
У роботі використовували анатомічні, гістологічні, нейрогістологічні, гістохімічні, морфометричні та статистичні методи досліджень [2]. Основою анатомічної методики було звичайне препарування для вивчення мікроструктури та морфометричних показників спинномозкових вузлів на тканинному та клітинних рівнях.

Для вивчення загальної характеристики спинномозкових вузлів, стану їхніх структур та проведення морфометричних досліджень виготовляли серійні парафінові зрізи з подальшим фарбуванням гематоксиліном та еозином. Морфометричні дослідження проводили з використанням світлової мікроскопії згідно з рекомендаціями, запропонованими у посібнику Л. П. Горальського, В. Т. Хомича, О. І. Кононського [2].

Одержані цифрові дані обробляли методом варіаційної статистики. Статистична обробка даних та оформлення результатів дослідження здійснювали за допомогою комп'ютерної програми «Excel» з пакету «Microsoft Office 2010».

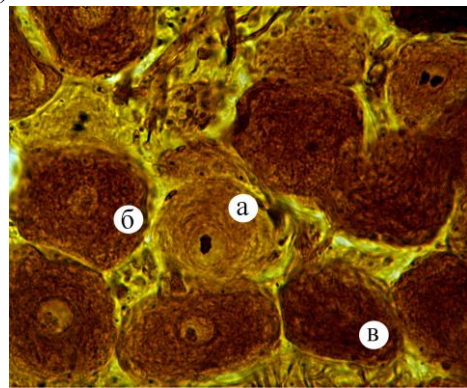
**Результати дослідження.** При оглядовому гістологічному дослідженні спинномозкових вузлів на препаратах виявляли звичайну будову органу, характерну для чутливих вузлів хребетних тварин, вони є скупченням нервових клітин на межі злиття дорсального та вентрального корінців спинномозкового нерва. Значна частина нервових клітин рівномірно заповнює периферійну частину органу, менша ж частина розміщена між нервовими волокнами в товщі. Зустрічається й поодинокі розміщення нервових клітин. Спинномозкові вузли домашньої курки видовженої округлої форми, зовні покриті добре вираженою сполучнотканинною строю, від якої усередину паренхіми органа відходять чисельні перегородки (рис. 1). Товщина сполучнотканинної оболонки становить  $15,2 \pm 0,84$  мкм.

Структурні і метаболічні комплекси СМВ домашньої курки є типовими для рецепторних нейронів. Перикаріони нейроцитів мають різний розмір і їх легко класифікувати на малі, середні та великі (рис. 1). Значна частина нервових клітин округлої форми. Основна їхня маса зосереджена біля сполучнотканинної капсули, де вони розміщені групами, а в паренхімі органу – поодинокі між добре розвиненими нервовими волокнами (рис. 1).



**Рис. 1. Фрагмент мікроскопічної будови спинномозкового вузла домашньої курки:**

а – сполучнотканинна капсула;  
б – нейрон; в – нейроплазма; г – ядро;  
д – ядерце; е – ядра гліоцитів; е – нервові волокна. Більшовський-Грос.  $\times 400$ .



**Рис. 2. Фрагмент мікроскопічної будови спинномозкового вузла домашньої курки:**

а – світлий нейроцит;  
б – світло-темний нейроцит; в – темний нейроцит. Рамон-і-Кахал.  $\times 400$ .

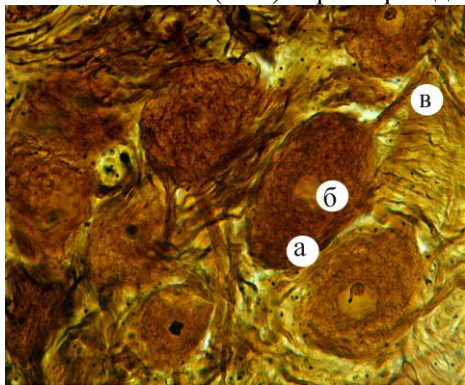
Ядро і ядерце нейроцитів добре виражені та мають центричне розташування (рис. 2). При тотальній імпрегнації спинномозкових вузлів азотнокислим сріблом за Рамон-і-Кахалем виявляється різна інтенсивність аргенофілії нервових клітин: світлі, світло-темні і темні, що пов'язано із особливостями видової та вікової нейроморфології, морфофункціональним станом нервової системи (рис. 2). Нейроцити мають чітко виражене вип'ячування цитоплазми у вигляді одного відростка, який відходить від тіла клітини. Ці нервові відростки густо переплітаються в товщі вузла (рис. 3).

Фарбування гістопрепаратів за Нісслем показало, що у СМВ курки домашньої превалюють нормохромні клітини над гіперхромними. Нейроплазма нервових клітин спинномозкових вузлів містить чітко виражені глибки базофільної

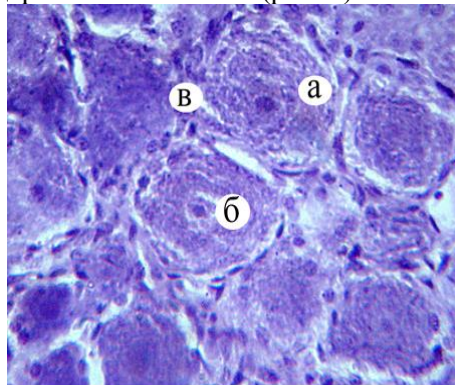
речовини, як свідчення чіткого розвитку у нервових клітинах білоксинтезуючого апарату. Такі глибки знаходяться у вигляді помірної зернистості, яка рівномірно заповнює майже всю нейроплазму, надаючи їй глибокого малюнка. У деяких нервових клітинах базofilна речовина міститься на периферії нейроплазми. Ядерний хроматин добре помітний, рівномірно заповнює каріоплазму. Найінтенсивніше зафарбовувалися ядра гліоцитів.

При вивченні процесів формування нейрон-гліального компоненту СМВ домашньої курки виявляється контакт специфічних клітин нейроглії, так званих мантійних гліоцитів з нервовими клітинами. Перші формують щось на зразок плаща (мантії) навколо перикаріона кожного псевдоуніполярного нейрона (див. рис 2). Зустрічаються також судини гемомікроциркуляторного руслу.

У нейроцитах СМВ птахів нуклеїнові кислоти виявляються у більшій мірі (+++) в ядрі, що вказує на більшу кількість у них ядерного хроматину порівняно із попередніми представниками хребетних тварин. У нейроплазмі нуклеїнові кислоти щільно розміщені, рівномірно заповнюючи її. Максимальна концентрація нуклеїнових кислот (+++) характерна для ядер гліальних клітин (рис. 4).



**Рис. 3. Фрагмент мікроскопічної будови спинномозкового вузла домашньої курки:** а – тіло нейроцита; б – ядро та ядерце; в – відросток. Рамон-і-Кахал. х 400.



**Рис. 4. Розподіл хроматофільної речовини в нейроцитах спинномозкового вузла домашньої курки:** а – цитоплазматична хроматофільна речовина; б – ядерна хроматофільна речовина; г – ядра гліоцитів. Ейнарсон. ×480.

За результатами морфометричних досліджень гістоструктур СМВ домашньої курки встановлено, що середнє значення щільності розміщення нервових клітин склала  $47,85 \pm 3,67$  на одиницю площі. Середня кількість мантійних гліоцитів навколо одного нейрону у курки домашньої рівна  $17,66 \pm 1,53$  од., а клітин нейроглії на одиницю площі відповідно  $1745,11 \pm 75,3$  од. (табл. 1).

У нейронній популяції СМВ домашньої курки зустрічаються нервові клітини з середнім об'ємом  $33,455 \pm 3,54$  тис.  $\mu\text{м}^3$ . Середнє значення ЯЦВ нервових клітин домашньої курки рівне  $0,056 \pm 0,017$ . У таких нейронах об'єм цитоплазми перевищує показники об'єму ядра у 32,8 рази. Середній об'єм ядра нейроцитів у домашньої курки рівний  $1019,65 \pm 85,33$   $\mu\text{м}^3$ .

Аналіз розподілу об'ємів нейроцитів показав, що варіаційний ряд нейропопуляції включає клітини з об'ємом перикаріону в межах від 1,152 до 74,955 тис.  $\mu\text{м}^3$ , при цьому  $42,74 \pm 4,33$  % нейронів мали значення від 1,152 до 25,753 тис.  $\mu\text{м}^3$ , що склали групу малих нейроцитів із середнім об'ємом  $20,668 \pm 5,478$  тис.  $\mu\text{м}^3$ . Найменш чисельну групу ( $20,51 \pm 4,5$  %) склали великі нервові клітини з

об'ємом перикаріону від 50,354 до 74,955 тис. мкм<sup>3</sup>. Середні нейроцити становили 36,75 ± 7,15 % від загальної кількості нервових клітин із об'ємом перикаріону 39,261 ± 1,93 тис. мкм<sup>3</sup>.

Таблиця 1

**Морфометричні показники спинномозкових вузлів домашньої курки, (M±m, n=7)**

Об'єм нейронів, тис.мкм <sup>3</sup>	Об'єм ядра, мкм <sup>3</sup>	ЯЦВ	Кількість сателітів, од.	Кількість нейронів, на 0,1 мм <sup>2</sup>	Кількість гліоцитів на 0,1 мм <sup>2</sup>
33,455 ± 3,54	1019,65 ± 85,33	0,056 ± 0,017	17,66 ± 1,53	47,85 ± 3,67	1745,11 ± 75,3

**Висновки.** 1. Мікроскопічним вивченням грудних спинномозкових вузлів статевозрілих домашніх курей встановлено, що нервові клітини мають неоднакові розміри і серед них диференціювали малі, середні та великі, які відрізняються за морфометричними показниками.

2. Фарбування гістопрепаратів за Нісслем показало, що у спинномозкових вузлах домашньої курки преважають нормохромні клітини над гіперхромними. Нейроплазма нервових клітин спинномозкових вузлів містить чітко виражені глибокі базофільної речовини, як свідчення чіткого розвитку у нервових клітинах білоксинтезуючого апарату.

3. У нейронній популяції спинномозкових вузлів домашньої курки зустрічаються нервові клітини з середнім об'ємом 33,455 ± 3,54 тис. мкм<sup>3</sup>. Середнє значення ЯЦВ нервових клітин домашньої курки рівне 0,056 ± 0,017. У таких нейронах об'єм цитоплазми перевищує показники об'єму ядра у 32,8 раза. Середній об'єм ядра нейроцитів у домашньої курки рівний 1019,65 ± 85,33 мкм<sup>3</sup>.

**Перспективи подальших досліджень.** Вважаємо, що подальший напрямок досліджень повинен бути направлений на проведення ультраструктурної будови спинного мозку у досліджуваних тварин.

**Література**

1. Александровская О. В. Свето-оптические и электронно-микроскопические показатели организации спинномозговых ганглиев крупного рогатого скота / О. В. Александровская // В кн.: Проблемы ветеринарной биологии, М., 1984. – С. 78–82.
2. Горальський Л. П. Основи гістологічної техніки і морфофункціональні методи дослідження у нормі та при патології: навч. посібник / Л. П. Горальський, В. Т. Хомич, О. І. Кононський. – Житомир : Полісся, 2011. – 288 с.
3. Догель А. С. Строение спинномозговых узлов и клеток у млекопитающих животных / А. С. Догель // Записки А. Н., физико-математическое отделение. – 1897. – Т. 5, № 4. – С. 1–30.
4. Информационный подход к анализу структурной организации нервной системы / А. С. Леонтьук, Е. И. Большова, Л. А. Леонтьук [и др.] // Методологические, теоретические и методические аспекты современной нейроморфологии: сб. науч. тр. – М., 1987. – С. 24–85.
5. Морфологія спинного мозку та спинномозкових вузлів хребетних тварин [Текст] : монографія / Л. П. Горальський, В. Т. Хомич, І. М. Сокульський [та ін.]; за ред. Л. П. Горальського. – Львів : СПОЛОМ, 2013. – 296 с.
6. Чайченко Г. М. Фізіологія людини і тварини: Підручник / Г.М. Чайченко, В.О. Цибенко, В.Д. Сокур; За ред. В. О. Цибенка – К.: Вища шк., 2003. – 463 с.
7. Hamburger V. Differentiation of spinal ganglia / V. Hamburger, R. Levi-Montalcini // J. Exp. Zool. – 1949. – Vol. 111, № 8. – P. 457–502.

Стаття надійшла до редакції 1.10.2015