

ПАТОМОРФОЛОГІЧНІ ЗМІНИ ТОНКОГО ТА ТОВСТОГО КИШЕЧНИКА КОНЕЙ, ІНВАЗОВАНИХ *PARASCARIS EQUORUM*, *STRONGYLIDAE SP.*

**Згозінська О.А., к. вет. н., асистент, ksenya_sss@inbox.ru
Житомирський національний агроекологічний університет, м. Житомир**

Анотація. *Встановлені патоморфологічні зміни тонкого та товстого кишечника коней під впливом нематод. При паразитуванні параскарисів і стронгілят у кишечнику виявляли запалення слизової оболонки, десквамацію епітелію кишкових ворсинок і крипт, крововиливи.*

Ключові слова: *параскароз, стронгілятози, десквамація, крововилив, набряк*

Актуальність проблеми. Патогенність гельмінтів може бути виражена трьома факторами: механічною дією, токсичним впливом, а також інокуляцією та активацією патогенних мікроорганізмів.

Основою патогенезу інвазій тварин є системне порушення морфофункціональної діяльності шлунково-кишкового тракту, що призводить до комплексу патологічних процесів. При цьому мігруючі личинки гельмінтів руйнують оболонки шлунково-кишкового тракту тварин, викликаючи запальні процеси. До того ж секрети, що виділяються гельмінтами, призводять до збільшення проникності стінок капілярів, внаслідок чого відбувається скупчення поліморфних клітин у вогнищі запалення. При цьому порушується гомеостаз, розвиваються патологічні та компенсаторні

процеси [1, 4-5]. Ступінь прояву патоморфологічних змін у органах залежить від інтенсивності зараження та тяжкості перебігу інвазії [3].

Завдання дослідження – встановити гістоморфологічні зміни кишечника у коней за параскарозу та стронгілятозів.

Матеріал і методи дослідження. В умовах Житомирського м'ясокомбінату проведено післязабійне дослідження кишечника від 18 голів коней, вирощених у господарствах Житомирського і Коростенського районів Житомирської області. Для патолого-морфологічних досліджень після забою тварин зразки тонкого та товстого кишечника фіксували у 10 %-му водному розчині нейтрального формаліну. Для виготовлення гістологічних зрізів фіксовані шматочки органів заливали у парафін за загальноприйнятою схемою [2]. З кожного органа виготовляли 4–5 парафінових блоків, із яких на санному мікротомі МС-2 робили по 3–4 гістозрізи (товщиною до 10 мкм). Гістологічні препарати фарбували гематоксиліном Караці та еозином [2]. Огляд і фотографування гістологічних препаратів проводили за допомогою мікроскопу Біолам С11 та цифрової фотокамери Canon IXUS 75.

Результати дослідження. За результатами досліджень, при патолого-анатомічному розтині хворих коней у тонкому кишечнику було виявлено 2–4 особини *P. equorum*. У ході огляду відмічали запалення дванадцятипалої і порожньої кишок, крапкові крововиливи по всій довжині кишечника. Судини були кровонаповнені.

Гістологічним дослідженням порожньої кишки коней, інвазованих параскарисами, у власній пластинці слизової оболонки реєстрували накопичення лімфоїдних клітин, еозинофілів. Кишкові ворсинки знаходились у стані незначного набряку (рис. 1). Поверхневий епітелій слизової оболонки був десквамований.

Морфологічні зміни у товстому кишечнику коней вказували на розвиток у ньому запальних процесів. Так, макроскопічно встановлено локальну гіперемію серозної оболонки товстого відділу кишечника. Слизова оболонка мала ознаки катарального запалення. По всій довжині сліпої, ободової кишок виявляли геморагії. Окремі судини кишкової стінки були збільшені й кровонаповнені.

При гістологічному дослідженні товстого кишечника у коней, які зазнавали паразитарного ушкодження, встановлено, що слизова оболонка інфільтрована великою кількістю еритроцитів, окремими моноцитами і лімфоцитами.

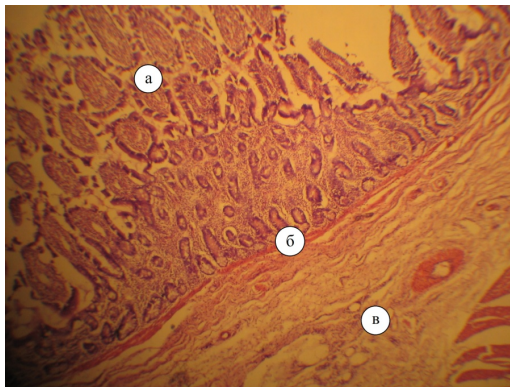


Рис. 1. Мікроскопічна будова тонкого кишечника коней, інвазованих *P. equorum*: а–кишкові ворсинки; б–підслизова основа; в–м'язова оболонка. Гематоксилін Караці та еозин. ×56

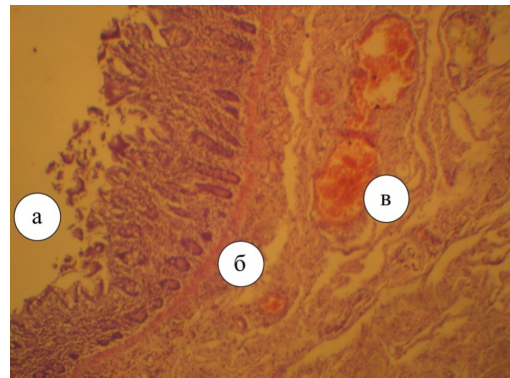


Рис. 2. Фрагмент мікроскопічної будови товстого кишечника інвазованих коней: а–слизова оболонка; б–підслизова основа; в–м'язова оболонка. Гематоксилін Караці та еозин. ×56

Підслизова основа товстого кишечника дещо набрякла і незначно інфільтрована лімфоїдними клітинами. Встановлено дифузний набряк м'язової оболонки. Також було виявлено десквамацію епітелію кишкових крипт та крововиливи між волокнами підслизової основи. Підслизова основа слизової оболонки була набрякла (рис. 2).

Таким чином, проведені нами морфологічні дослідження дають підставу стверджувати, що макро- і мікроскопічна будова тонкого та товстого відділу кишечника за параскарозою і стронгілятозної інвазії мала виражені зміни гістоархітекtonіки, характерні для розвитку патологічного процесу внаслідок впливу на організм коней паразитів шлунково-кишкового тракту.

Висновок

При гістологічних дослідженнях мікроструктури тонкого і товстого кишечника коней, хворих на параскароз та стронгілятози, виявляють запалення слизової оболонки, десквамацію епітелію кишкових ворсинок і крипт та крововиливи між волокнами підслизової основи.

Література

1. Волков И.А. Патогистологические изменения пищеварительного канала лошадей и некоторые аспекты патогенеза при гастрофилезе / И.А. Волков // Рос. паразитол. журнал. – 2010. – № 2. – С. 71–77.
2. Горальский Л.П. Основы гістологічної техніки і морфофункціональні методи дослідження у нормі та при патології : навч. посібник / Л.П. Горальский, В.Т. Хомич, О.І. Кононський – Житомир: Полісся, 2005. – 288 с.
3. Захарчук О.І. Патоморфологічні зміни в організмі хазяїна внаслідок міграції ларвальних стадій гельмінтів / О.І. Захарчук // Клінічна анатомія та оперативна хірургія. – 2007. – Т.6. – №4. – С. 87–91.
4. Study of the prevalence and characteristics of anatomohistorical lesions associated with *Anoplocephala perfoliata* (Goeze, 1782) in abated equines from a refrigerated slaughter house in arucasana / [Sangioni L.A., Vidotto O., Pereira B.L., Bonezi G.L.] //Rev. Bras. Parasitol. Vet. – 2000. – Vol. 9. – № 2. – P. 129–133.
5. Symons L.E.A. Pathophysiology of endoparasitic infection. Compared with ectoparasitic infestation and microbial infection / L.E.A.Symons. – Sydney etc. – 1989. – 331 p.

**ПАТОМОРФОЛОГИЧЕСКИЕ ИЗМЕНЕНИЯ ТОНКОГО И ТОЛСТОГО КИШЕЧНИКА ЛОШАДЕЙ,
ИНВАЗИРОВАННЫХ PARASCARIS EQUORUM, STRONGYLIDAE SP.**

Згозинская О.А., к. вет. н., ассистент, ksenya_sss@inbox.ru

Житомирский национальный агроэкологический университет, г. Житомир

Аннотация. Установлены патоморфологические изменения тонкого и толстого кишечника лошадей под влиянием нематод. При паразитировании параскарисов и стронгилят в кишечнике обнаружили воспаление слизистой оболочки, десквамацию эпителия кишечных ворсинок и крипт, кровоизлияния.

Ключевые слова: параскароз, стронгилятозы, десквамация, кровоизлияние, отек.

**PATHOMORPHOLOGICAL CHANGES OF SMALL AND LARGE INTESTINES OF HORSES, WHICH
ARE INFESTED BY PARASCARIS EQUORUM, STRONGYLIDAE SP.**

Zghozinska O., ksenya_sss@inbox.ru

Zhytomyr National Agroecological University, Zhytomyr

Summary. Pathomorphological changes of small and large intestines of horses at nematodes are investigated. Were found inflammation of the mucosa, epithelial desquamation of intestinal villi and crypts, bleeding at parasiting paraskarysis and strongylyats in the intestines.

Key words: Paraskarosis, Strongylatoses, desquamation, hemorrhage, edema