

## МІКРОСКОПІЧНА БУДОВА ТА МОРФОМЕТРИЧНІ ПОКАЗНИКИ ОРГАНІВ І ТКАНИН СТАТЕВОЗРІЛИХ КРОЛІВ

Горальський Л.П., д.вет.н., професор,  
Волківський І.А., аспірант,  
Пінський О.В., к.вет.н., доцент, [pinsky.o.v@mail.ru](mailto:pinsky.o.v@mail.ru)  
Лисенко М.Ю., пошукач

*Житомирський національний агроекологічний університет, м Житомир*

**Анотація.** У роботі за допомогою морфологічних та морфометричних методів досліджень викладено особливості гістологічної будови та морфометричні показники органів і тканин статевозрілих кролів. Параметри морфометрії гісто- та цитоструктур органів і тканин у клінічно здорових кролів слід використовувати як показники норми при діагностиці захворювань різноманітного генезу та при проведенні експериментальних досліджень.

**Ключові слова:** кролі, гістологія, морфометрія, легені, печінка, м'язові волокна.

**Актуальність проблеми.** Одним із першочергових завдань сільського господарства є забезпечення населення продуктами харчування та сировиною. У виробництві м'яса значна роль відводиться кролівництву, яке на сучасному етапі в Україні характеризується інтенсивним розвитком. Побудовано значну кількість кролеферм на прикладі закордонних промислових технологій. Проте, в умовах індустриальних методів вирощування сільськогосподарські тварини витримують значні перевантаження, а специфічні умови утримання, використання одноманітних кормів, які пройшли технологічну обробку, знижує природну резистентність організму тварин, що призводить до виникнення різних патологій, зниження продуктивності та ефективності галузі в

цілому.

Актуальною проблемою ветеринарної медицини є вивчення розвитку, росту та формування структурної організації організму тварин. Важливими передумовами для цього є знання параметрів структурних особливостей органів і тканин у домашніх тварин в порівняльному аспекті [2, 4]. Щоб здійснювати належний контроль за морфофункціональним станом тварин потрібно добре знати відправні параметри його характеристики та володіти методами їх визначення. Останніми роками велика увага приділяється морфометричним дослідженням. Доведена висока ефективність морфометричної оцінки структурно-функціонального стану організму тварин на органному, тканинному та клітинному рівнях [1, 5, 6].

Завдання дослідження. Завданням наших досліджень було провести гісто- та морфометричну оцінку морфологічних структур органів і тканин у статевозрілих кролів.

**Матеріал і методи дослідження.** Дослідження проводились на кафедрі анатомії і гістології Житомирського національного агроекологічного університету. Об'єктом досліджень були легені, печінка та найдовший м'яз спини статевозрілих кролів.

При виконанні роботи використовували анатомічні, гістологічні, органометричні та статистичні методи дослідження. Для проведення гістологічних досліджень шматочки матеріалу тварин фіксували в 10-12-му охолодженому розчині нейтрального формаліну, з подальшою заливкою в парафін по схемі, запропонованій у посібнику Л.П. Горальського, В.Т. Хомича, О.І. Кононського (2011) [3]. Парафінові зрізи виготовляли на санному мікромомі МС-2. Товщина зрізів не перевищувала 10-12 мкм. Для вивчення морфології клітин і тканин застосовували фарбування гематоксиліном та еозином [3]. Морфометричний аналіз проводили згідно з рекомендаціями К. Ташке (1980) та Г. Г. Автанділова (1990) [1, 6]. Цифровий матеріал статистично обробляли за допомогою комп'ютерної програми „Microsoft Excel”.

Результати дослідження. Органометричними дослідженнями встановлено, що абсолютна маса легень статевозрілих кролів дорівнює  $0,0180 \pm 0,0013$  кг, відносна  $0,655 \pm 0,013$  %.

Зовні легені вкриті серозною оболонкою. Їх мікроскопічна будова складається з паренхіми (повітряносні шляхи, респіраторні відділи (ацинуси), та сполучнотканинної строми з наявністю кровоносних та лімфатичних судин. Сполучнотканинна основа побудована з пухкої сполучної тканини і містить еластичні волокна. При фарбуванні гістопрепаратів за Ван-Гізон у ній виявляються також і колагенові волокна.

За результатами наших морфометричних досліджень, легеневі альвеоли, які входять до складу респіраторних відділів, мають різні розміри – малі, середні та великі (рис. 1). Їх середній об'єм у кролів становив  $34,69 \pm 2,67$  тис. мкм<sup>3</sup>. Дихальна поверхня органу від загальної площі легень становить  $38,25 \pm 0,71$  %, сполучнотканинна основа займає, відповідно,  $61,75 \pm 0,57$  %.

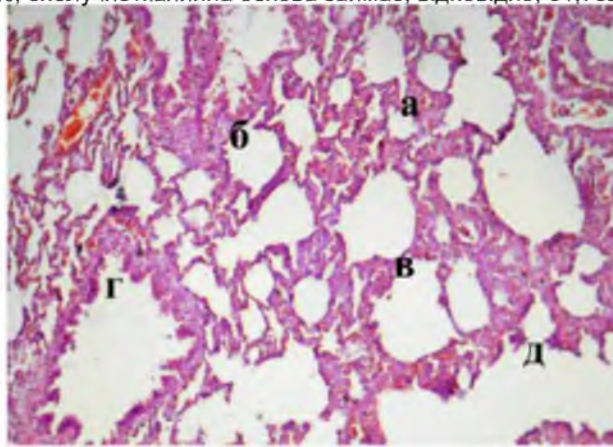


Рис. 1. Мікроскопічна будова легені кролів; а – малі альвеоли; б – середні альвеоли; в – великі альвеоли; г – малий бронх; д – альвеолярні ходи. Гематоксилін та еозин. Х 56.

Структурно-функціональними одиницями печінки є печінкові часточки, які формують її паренхіму (рис. 2). Особливістю мікроскопічної будови печінки кролів є слабо розвинена міжчасточкова сполучна тканина, тому межі між печінковими часточками слабо виражені. Печінкові часточки сформовані печінковими балками та внутрішньо-часточковими синусоїдними капілярами. У центрі часточки печінки знаходиться центральна вена. Печінкові балки, які сформовані

гепатоцитами, мають радіальний напрямок від центральної вени до периферії. На периферії часточок гепатоцити розміщуються двома рядами.

Гепатоцити печінки кролів, мають неправильну, багатогранну форму, частіше з одним або з двома ядрами, які знаходяться у центрі або мають ексцентричне положення (рис. 3). Ядра гепатоцитів мають чітку ядерну оболонку, а всередині ядра виявляють одне або ж два ядерця.

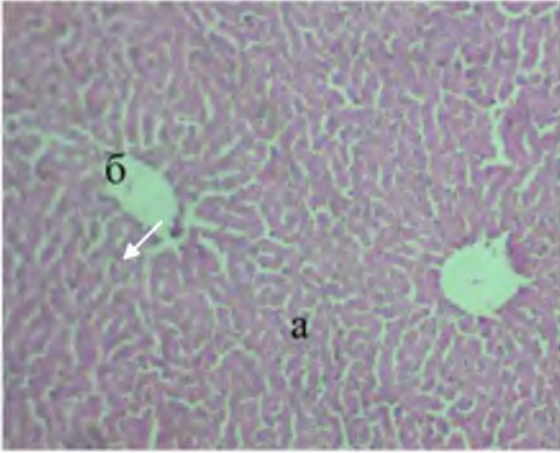


Рис. 2. Мікроскопічна будова печінки кролів; а – печінкова часточка; б – центральна вена. Гематоксилін та еозин. X 56.

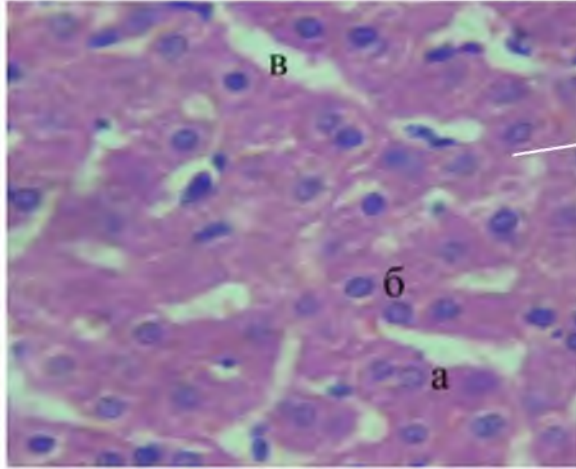


Рис. 3. Мікроскопічна будова печінки кролів: а – гепатоцити; б – ядра гепатоцитів; в – синусоїдні капіляри. Гематоксилін та еозин. X 600.

Об'єктивним показником морфофункціонального стану печінки тварин на тканинному та клітинному рівнях є морфометричні дослідження. Так, за результатами аналізу морфометрії кількість печінкових часточок на одиницю площі у кролів становить  $18,5 \pm 0,44$  шт., середня площа частки печінки дорівнює  $0,196 \pm 0,016$  мм<sup>2</sup>, діаметр поперечного зрізу центральної вени дорівнює  $71,63 \pm 4,07$  мкм.

Об'єм гепатоцитів у статевозрілих кролів дорівнює  $1650,85 \pm 164,49$  мкм<sup>3</sup> об'єм ядер гепатоцитів –  $122,05 \pm 21,67$  мкм<sup>3</sup>. При цьому ядерно-цитоплазматичне відношення становить  $0,0771 \pm 0,0034$ .

Дослідженнями найдовшого м'яза спини (НМС) з'ясовано, що між м'язовими волокнами містяться прошарки сполучної тканини, в якій є велика кількість кровоносних і лімфатичних судин (рис. 4, 5).

У м'язових волокнах чітко виражені повздожжня (внаслідок наявності міофібрил) і поперечна (внаслідок наявності білків актину і міозину) посмугованість. При відносно невеликій кількості міофібрил повздожжня посмугованість м'язової тканини виражена досить різко, а поперечна – відносно слабо.

При фарбуванні гістопрепаратів гематоксиліном та еозином, великі за діаметром м'язові волокна на поперечному та повздожньому зрізах, слабо забарвленні. Поперечна посмугованість в них слабо виражена, а міофібрили стають ніби витонченими. У м'язових волокнах з малим поперечним діаметром, які зустрічаються в незначній кількості серед м'язових волокон середньої величини, міофібрили розташовані щільно, тому їх повздожжня посмугованість дещо згладжена.

М'язові волокна мають різну довжину і товщину, а на поперечних зрізах різноманітну форму – трикутну, чотирикурну, ромбоподібну, трапецієподібну, шестигранну, що характерно для поперечно-посмугової м'язової тканини кролів (рис. 4). Товщина м'язових волокон найдовшого м'яза спини у кролів становить  $21,82 \pm 0,43$  мкм.

По периферії волокон містяться паличкоподібної або видовженої форми ядра, які розміщені нерівномірно (рис. 5). Таке розміщення ядер чітко виражене на поперечних зрізах волокон.

Середній об'єм ядер м'язових волокон різних їх середній показник дорівнює  $38,39 \pm 0,19$  мкм<sup>3</sup>. Проте для більш детальної характеристики рівня метаболізму і диференціації клітин м'язової тканини, ми умовно поділили їх на три групи (табл.).

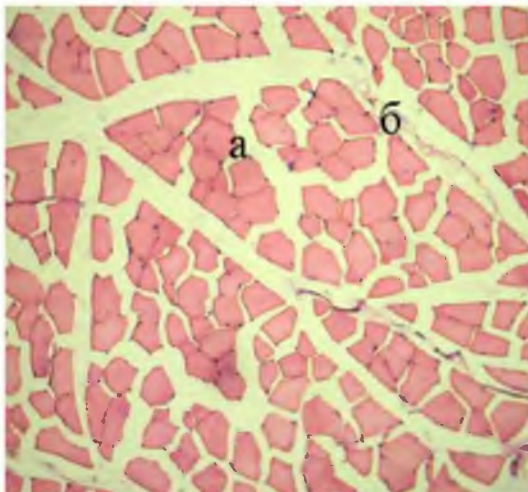


Рис. 4. Мікроскопічна будова НМС кроля дослідної групи: а – м'язові волокна на поперечному зрізі; б – міжм'язова сполучна тканина. Гематоксилін та еозин. X 400.

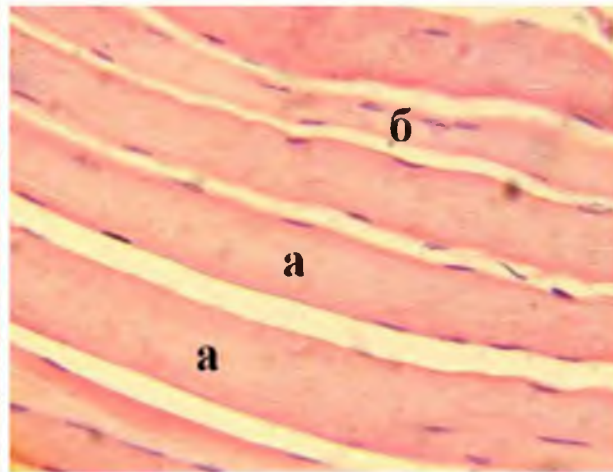


Рис. 5. Мікроскопічна будова НМС кроля дослідної групи: а – м'язові волокна; б – ядра. Гематоксилін та еозин. X 600.

Таблиця

Кариометричні показники найдовшого м'яза спини у кролів ( $M \pm m$ ,  $n = 6$ )

Кількість ядер в м'язових волокнах на ум.од. площі (ок. 10, об.40)	Чисельність ядер по групам					
	малі ядра 10-65 мкм <sup>3</sup>		середні ядра 65-115 мкм <sup>3</sup>		великі ядра 115 мкм <sup>3</sup> і більше	
	кількість	%	кількість	%	кількість	%
142±0,26	108±0,24	76	24±0,23	17	10±0,22	7

В першу групу віднесенні малі ядра з об'ємом від 10 до 65 мкм<sup>3</sup>, у другу - середні ядра – від 65 до 115 мкм<sup>3</sup> і у третю групу – великі ядра об'ємом 115 мкм<sup>3</sup> і більше. Так, у кролів кількість ядер на умовну одиницю площі становить 142±0,26 штук. Найбільше зустрічається малих ядер 108±0,24 шт., або 76 %, найменше великих 10±0,22 шт., або 7 %.

#### Висновки

1. Гістоструктура органів і тканин у кролів має подібну будову у порівнянні з іншими видами тварин та характерні морфометричні показники для даного виду:

– середній об'єм альвеол легень становив 34,69±2,67 тис. мкм<sup>3</sup>. Дихальна поверхня органу від загальної площі легень займає 38,25±0,71 %, сполучнотканинна основа – 61,75±0,57 %.

– кількість печінкових часточок на одиницю площі становить 18,5±0,44 шт., середня площа частки печінки – 0,196±0,016 мм<sup>2</sup>, діаметр поперечного зрізу центральної вени – 71,63±4,07 мкм. При цьому об'єм гепатоцитів дорівнює 1650,85±164,49 мкм<sup>3</sup>, об'єм ядер гепатоцитів – 122,05±21,67 мкм<sup>3</sup>, ядерно-цитоплазматичне відношення становить 0,0771±0,0034.

– товщина м'язових волокон найдовшого м'яза спини у кролів становить 21,82±0,43 мкм, середній об'єм їх ядер – 38,39±0,19 мкм<sup>3</sup>.

2. Параметри морфометрії гісто- та цитоструктур органів і тканин у клінічно здорових кролів слід використовувати як показники норми при діагностиці захворювань різноманітного ґенезу та при проведенні експериментальних досліджень.

На перспективу плануємо провести гістохімічні дослідження на виявлення та локалізацію білків, нуклеїнових кислот, ліпідів і вуглеводів у гістоструктурах відповідних органів кролів на клітинному та тканинному рівнях, а також їх зміни при різних патологіях.

#### Література

1. Автандилов Г. Г. Медицинская морфометрия / Г. Г. Автандилов. – М. : Медицина, 1990. – 384 с.
2. Горальський Л. П. Морфометрична характеристика легень с.-г. тварин. / Л.П. Горальський // Зб. наук. пр. : Науковий вісник НАУ. –К., 1999. – Вип. 16. – С. 39 – 42.

3. Горальський Л. П. Основи гістологічної техніки і морфофункціональні методи дослідження у нормі та при патології / Л. П. Горальський, В. Т.Хомич, О. І. Кононський. – Житомир: Полісся, 2011. – 288 с.
4. Уэст Дж. Физиология дыхания. Основы: / Дж. Уэст [пер. с англ.] – М. : Мир, 1988. – 200 с.
5. Меркулов Г.А. Курс патогистологической техники. – Л.: Изд-во мед. Литературы. – 1961. – 339 с.
6. Ташкэ К. введение в количественную цито- гистологическую морфологию. – Бухарест: Изд-во АН СРР, 1980. – 191 с.

**МИКРОСКОПИЧЕСКОЕ СТРОЕНИЕ И МОРФОМЕТРИЧЕСКИЕ ПОКАЗАТЕЛИ ОРГАНОВ И ТКАНЕЙ  
ПОЛОВОЗРЕЛЫХ КРОЛИКОВ**

Горальський Л.П., д.вет.н., профессор, Волківський І.А., аспірант, Пінський О.В., к.вет.н., доцент,  
[pinsky.o.v@mail.ru](mailto:pinsky.o.v@mail.ru), Лысенко М.Ю., соискатель

Житомирський національний агроекологічний університет, г. Житомир

Аннотация. В работе с помощью морфологических и морфометрических методов исследований изложены особенности гистологического строения и морфометрические показатели органов и тканей половозрелых кроликов. Параметры морфометрии гисто- и цитоструктур органов и тканей у клинически здоровых кроликов следует использовать как показатели нормы при диагностике заболеваний различного генеза и при проведении экспериментальных исследований.

Ключевые слова. Кролики, гистология, морфометрия, легкие, печень, мышечные волокна.

**MICROSCOPIC STRUCTURE AND MORPHOMETRIC PARAMETERS OF ORGANS AND TISSUES OF  
SEXUALLY MATURE RABBITS**

Goralsky L.P., Dr. Sci. (Vet.), Prof., Volkivsky I.A., postgraduate student, Pinsky O.V., Cand. Sci. (Vet.),  
Assoc. Prof.

Lysenko M.Y., applicant for science degree

Zhytomyr National Agroecological Universit, Zhitomir

Summary. Features of the histological structure and morphometric characteristics of the organs and tissues of adult rabbits are outlined in this paper using morphological and morphometric research methods. Morphometric parameters of histological and cellular structures of organs and tissues in clinically healthy rabbits should be used as norm in the diagnostics of diseases of various origins and in experimental studies.

Key words: Rabbits, histology, morphometry, lungs, liver, muscle fibers.