

## **БИОПСИЯ СЕМЕННИКОВ КАК СПОСОБ ДИАГНОСТИКИ СИМПТОМАТИЧЕСКОГО БЕСПЛОДИЯ БЫКОВ-ПРОИЗВОДИТЕЛЕЙ**

Л. Г. Е втух

Житомирский национальный агроэкологический университет,  
Украина

*(Поступила в редакцию 12.06.2015 г.)*

**Аннотация.** *Исследован биоптат семенников 4-х импортированных быков-производителей немецкой селекции при нормальном качестве спермы и азооспермии.*

*Установлено, что при симптоматической форме бесплодия быков-производителей, которая клинически проявляется азооспермией, наступают патологические изменения семенных канальцев: дистрофия оболочки, разрушение сперматогенного эпителия, кровоизлияния в их просвет. Просвет большинства канальцев заполнен сперматогенными клетками на разных стадиях созревания. Между спермиев, занимающих центр просвета, кроме нормальных расположены и патологические с деформированными хвостиками, наблюдается их агглютинация вокруг остатков сперматогенного эпителия. Созревание сперматогоний до нормальных сперматозоидов проходит только в отдельных канальцах. Частичная дисконплектация клеток Лейдига семенника не влияет отрицательно на половую активность быков-производителей.*

**Summary.** *Investigated biopstate of testicles by 4 imported bull-sires german selection by normal quality of sperm and azoospermia.*

*Explored that by symptomatically form of infertility by sire-bulls, that clinical developed like azoospermia, came pathological changes by seminiferous tubules: tunic's dystrophy, destruction of spermatogenetic epithelium, hemorrhage by their lumina. The lumina most of tubules filled spermatogenous cells on different stage of ageing. Between sperms cells, that took centre of lumina, except normal, arranged pathological with deformed tails, and also was observed their agglutination around the rest of spermatogenetic epithelium. Aging of spermatogonium to normal spermatozoon going off only in separate tubules. Partial discomplexatio of Leydig's cells by testicles negatively didn't influence on sexual activity by sire-bulls.*

**Введение.** Согласно существующей классификации бесплодия самцов, симптоматическая форма [1] имеет широкое распространение, но во многих случаях она не регистрируется, а определяется какой-то один из факторов, ее вызывающий [1, 2]. Среди этиологических факторов, как отмечают авторы [1, 3], чаще всего выступают алиментарные, имеющие преимущественно временное значение, поскольку коррекция рациона по питательным и минеральным веществам и витаминам всегда дает возможность восстановить утраченное или понижен-

ное качество спермы [5]. В отдельных случаях регистрируется искусственное бесплодие, обусловленное нарушением режима использования быков при получении спермы или осеменении животных.

Особой формой бесплодия быков-производителей считается симптоматическая, обусловленная заболеваниями внутренних органов, статико-динамического аппарата и половых органов.

Анализ доступных сообщений в литературных изданиях [5, 6] показывает, что о бесплодии быков-производителей информация ограничена. Большинство авторов обращает внимание на связь нарушения их воспроизводительной способности с отдельными экологическими факторами, в частности, абиотическими и антропогенными [1-4]. При этом оценку состояния и степени нарушения воспроизводительной функции быков в производственных условиях проводят по качественным и количественным показателям спермы [5, 6] или полученной спермопродукции, что не всегда отражает уровень спермиогенеза.

**Цель работы:** изучить гистоструктуру семенников у быков-производителей при нормальном качестве спермы и азооспермии.

Исследования выполнены в течение 2014 г. на быках-производителях ООО «Украинская генетическая компания». Исследован биоптат семенников 4-х импортированных быков-производителей немецкой селекции массой 1200-1400 кг при длительном снижении качества спермы.

Биопсию семенников выполняли по разработанной нами методике. Полученный биоптат фиксировали в 10%-м водном растворе нейтрального формалина, заливали в парафин и по общепринятой методике [4] изготавливали гистосрезы толщиной 5-7 мкм. Препараты окрашивали гематоксилином и эозином [4]. Исследование и фотографирование проводили с помощью микроскопа «Биолам С11» и цифровой фотокамеры «Canon IXUS 75».

**Результаты исследований и их обсуждение.** Нами установлено, что внешний слой белочной оболочки образован плотной волокнистой соединительной тканью, относительно бедной на основное вещество, в составе которой, кроме преобладающих коллагеновых волокон, содержится небольшое количество фибробластов. Коллагеновые волокна слоя сформированы в пучки, ориентированные строго параллельно наружной поверхности семенника, между которыми лишь изредка расположены кровеносные капилляры. Фибробласты представлены исключительно вытянутыми веретенообразными клетками с аналогичными ядрами (рис. 1).

В отличие от внешнего, внутренний слой белочной оболочки представлен рыхлой соединительной тканью, богатой основным веще-

ством с большим количеством фибробластов, васкуляризированной в основном артериями и артериолами, венами и венулами (рис. 1).

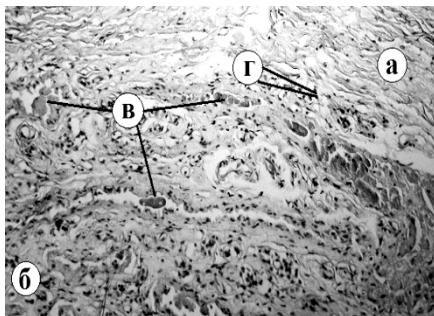


Рисунок 1 – Фрагмент гистоструктуры белочной оболочки семенника:  
а – наружный (базальный) слой, б – внутренний (миоидный) слой,  
в – кровеносные сосуды, г – фибробласты. Г.Э.х100

Микроструктура трабекул, выходящих из средостения и направленных к внутреннему слою белочной оболочки, разделяя строму семенника на дольки, аналогична структуре белочной оболочки. Во внешней части трабекул, непосредственно примыкающих к канальцам и интерстицию семенника, пучки коллагеновых волокон ориентированы преимущественно параллельно их внешней поверхности.

На гистопрепаратах, полученных с различных участков семенника, извилистые семенные канальцы в разных плоскостях срезаны в основном поперечно или несколько наискосок. В первом случае они имеют вид образований круглой формы, а во втором – более или менее вытянутого овала (рис. 2).

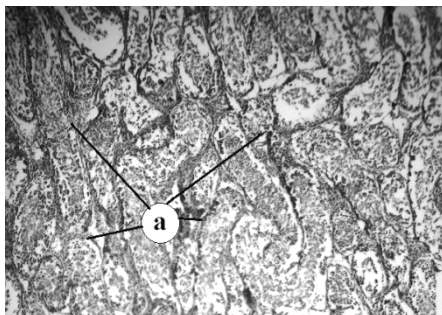


Рисунок 2 – Фрагмент гистоструктуры поперечного среза семенных канальцев: а – различной формы срезы семенных канальцев. Г.Э.х100

В гистоструктурах паренхимы семенника, замечает Ю. Техвер, семенные трубочки, из-за их большой закрученности, разрезаются в разных направлениях, потому видимые срезы округлой или овальной формы могут принадлежать лишь одному канальцу [8].

В средней части паренхимы семенника на участках, где сосуды отсутствуют, коллагеновые волокна не имеют какой-либо четкой ориентации. Вокруг кровеносных сосудов различных калибров эти волокна ориентированы преимущественно циркулярно и образуют различной толщины муфты (рис. 3). В участках, которые находятся удаленно от кровеносных сосудов, преобладает рыхлая волокнистая соединительная ткань (рис. 4).

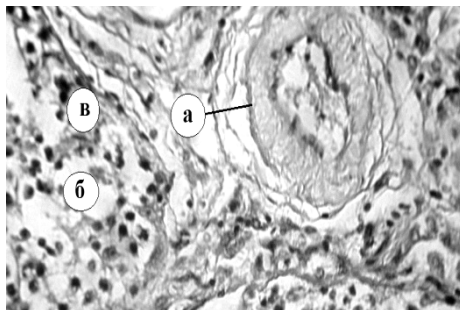


Рисунок 3 – Фрагмент гистоструктуры паренхимы семенника:  
а – муфта вокруг сосудов, б – рыхлая волокнистая соединительная ткань, в – клетки Лейдига. Г.Э.х400

Доля основного вещества между клетками и коллагеновыми волокнами на разных участках трабекул семенника разная и без какой-либо заметной закономерности.

В рыхлой соединительной ткани интерстиция семенника, вблизи кровеносных сосудов, локализуются гландулоциты семенника (интерстициальные клетки или клетки Лейдига) (рис. 3) – группы тесно расположенных относительно больших клеток полигональной или овальной формы с эксцентрично расположенным большим ядром округлой формы. Эти клетки хорошо дифференцируются по большим светлым, по сравнению с другими клетками интерстиция, ядрам, в которых четко просматривалось одно, реже – два ядрышка.

При исследовании гистосрезов биоптатов семенников быков-производителей при длительном снижении качества спермы в семенных канальцах регистрировались отчетливые изменения как сперматогенного эпителия, так и их собственной оболочки. Большая часть собственной оболочки разрушена, только на отдельных участках сохране-

на в состоянии дискомплексации (рис. 4). Отдельные участки интерстициальной ткани в состоянии отека, а в расположенных там клетках Лейдига выражена дискомплексация. Большинство извилистых семенных канальцев разрушены, слой сперматогенного эпителия полностью десквамированный, клетки некротизированные (рис. 4, 5).

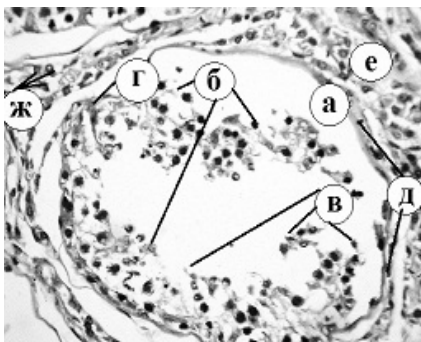


Рисунок 4 – Фрагмент поперечного среза семенного канальца: а – оболочка, б – десквамированный сперматогенный эпителий, в – остатки некротизированного, десквамированного сперматогенного слоя, г – кровоизлияние в межклеточное пространство сперматогенного эпителия, д – клетки Сертоли, е – интерстициальная ткань, ж – клетки Лейдига. Г.Э.х400

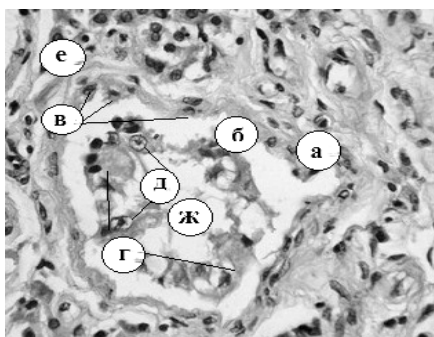


Рисунок 5 – Фрагмент гистоструктуры десквамированного семенного канальца: а – оболочка, б – десквамированный сперматогенный эпителий, в – сперматогонии, г – кровь, д – фиброциты и фибробласты, е – основное вещество, ж – просвет семенного канальца. Г.Э.х400

Просвет большинства канальцев заполнен сперматогенными клетками на разных стадиях созревания, отдельных – сгустками крови, в которых находятся на различных стадиях разрушения половые клетки (рис. 7).

Между спермиев, занимающих центр просвета, кроме нормальных, расположены патологические с деформированными хвостиками, наблюдается их агглютинация вокруг остатков сперматогенного эпителия.

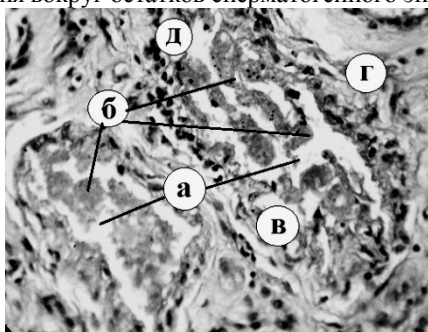


Рисунок 6 – Кровоизлияния в просвет канальцев: а – просвет канальцев, б – сгустки крови, в – десквамированный эпителий, г – разрушенная стенка канальцев, д – клетки Лейдига. Г.Э.х400

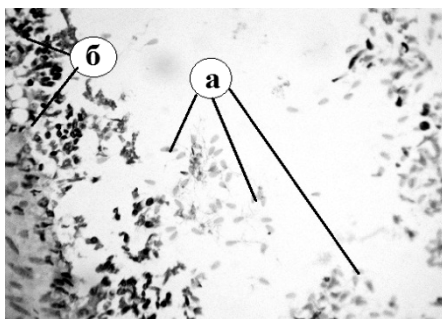


Рисунок 7 – Фрагмент участка сперматогенного эпителия: а – разной стадии сперматозоиды, б – сперматогенный эпителий. Г.Э.х1000

**Заключение.** При симптоматической форме бесплодия быков-производителей, что сопровождается азооспермией, наступают патологические изменения семенных канальцев: дистрофия оболочки, разрушение сперматогенного эпителия, кровоизлияния в их просвет. Частичная дисконплектация клеток Лейдига семенника отрицательно не влияет на половую активность быков-производителей.

Биопсия семенников – один из способов диагностики симптоматического бесплодия быков-производителей.

#### ЛИТЕРАТУРА

1. Баталин Ю. Е. Профилактика алиментарной и искусственно приобретенной импотенции быков-производителей: диссертация ... доктора ветеринарных наук: 16.00.07. – Омск, 2001. – 381 с.

2. Бортников А. М. Влияние условий содержания на организм племенных бычков разных генотипов / А. М. Бортников // Ветеринария, 1997. – С.50-52.
3. Волкова С. В. Влияние возраста быков и времени года на качество спермы / С. В. Волкова, В. В. Алифанов, С. В. Алифанов // Современные проблемы науки и образования. Приложение «Сельскохозяйственные науки» – 2008. – №6. – С. 5.
4. Горальский Л. П. Основи гістологічної техніки і морфофункціональні методи дослідження у нормі та при патології: навч. посібник / Л. П. Горальский, В. Т. Хомич, О. І. Кононський. – Житомир: Полісся, 2005. – 288 с.
5. Кузьмич Р. Г. Коррекция воспроизводительной функции быков-производителей / Р. Г. Кузьмич, А. Р. Ханчина // Актуальные проблемы болезней обмена веществ у сельскохозяйственных животных в современных условиях. Мат. междунаучно-практ. конф., посвящ. 40-летию ГНУ. – Воронеж, 2010 – С. 139-143.
6. Нежданов А. Г. Ветеринарный контроль за воспроизводительной функцией быков-производителей и профилактика ее нарушений / А. Г. Нежданов, А. С. Лободин, Т. С. Бунина // Ветеринария. – 1998. – №7. – С. 24-25.
7. Техвер Ю. Т. Гистология мочеполовых органов и молочной железы домашних животных / Ю. Т. Техвер. – ТАРТУ, 1968. – 139 с.