

УДК 636.52/.58:619.504

## МІКРОСКОПІЧНА БУДОВА ТА МОРФОМЕТРИЧНІ ПОКАЗНИКИ ДВАНАДЦЯТИПАЛОЇ КИШКИ КУРЕЙ, ВИРОЩЕНИХ В УМОВНО ЧИСТІЙ ТА ДРУГІЙ ЗОНІ ЩОДО РАДІОАКТИВНОГО ЗАБРУДНЕННЯ

*М. Л. Радзиховський, канд. вет. наук, доцент*

*О. А. Нікітін, канд. вет. наук*

*О. В. Дижкант, канд. вет. наук*

Житомирський національний агроекологічний університет  
Старий бульвар, 7, м. Житомир, 10008, Україна

*У роботі з'ясовано морфометричні особливості росту та розвитку дванадцятипалої кишки курей у постнатальному періоді онтогенезу. Встановлено морфологічні зміни дванадцятипалої кишки курей, вирощених в умовах радіоактивного забруднення. Проведено морфометричний аналіз досліджуваного органу на тканинному і клітинному рівнях у курей вирощених в умовно чистій (контрольна група) та другій зоні щодо радіоактивного забруднення (дослідна група). Виявлено асинхронність збільшення маси та довжини кишки та встановлено інтенсивність змін їх вагових та лінійних параметрів у курей досліджуваних груп від одно до 180-добового віку.*

**Ключові слова:** ДВАНАДЦЯТИПАЛА КИШКА, КОНТРОЛЬНА ГРУПА КУРЕЙ, ДОСЛІДНА ГРУПА КУРЕЙ, РАДІОАКТИВНЕ ОПРОМІНЕННЯ, УМОВНО ЧИСТА ЗОНА, АБСОЛЮТНА МАСА, ВІДНОСНА МАСА, МІКРОСТРУКТУРА, СЛИЗОВА ОБОЛОНКА, М'ЯЗОВА ОБОЛОНКА, СЕРОЗНА ОБОЛОНКА. .

Україна має розвинене промислове птахівництво. Підтвердженням цього є те, що у 2013 році країна увійшла в першу світову десятку країн-виробників продуктів птахівництва. Нині Україна знаходиться на 9 місці у світі з виробництва м'яса птиці та на 8 з виробництва харчових курячих яєць. Незважаючи на позитивні тенденції ринку м'яса птиці та яєць, існують також стримуючі фактори його розвитку. Здебільшого це стосується специфічних умов утримання, годівлі, а саме використання одноманітних кормів, які проходять спеціальну специфічну обробку, дані фактори призводять до різноманітної патології, зниження продуктивності [2, 4, 8].

Щоб інтенсивні технології вирощування і утримання птиці не приносили збитків виробництву та шкоди організму, воно повинно базуватися на знанні морфології і фізіології птиці. Знання морфологічних особливостей будови травного тракту створює основу раціонального та ефективного використання кормів, профілактики та лікування захворювань шлунково-кишкового тракту у птахів [5, 7]. .

В останні роки виконано ряд досліджень, які характеризують вплив малих доз радіоактивного опромінення на органи шлунково-кишкового тракту тварин. Проте питання впливу радіації на птахів, а саме на будову органів травлення залишаються маловивченими.

З'ясувати морфологічні зміни структурних компонентів дванадцятипалої кишки курей у віковому аспекті, вирощених в умовно чистій та II зоні щодо радіаційного забруднення.

**Матеріали і методи.** Досліджували курей контрольної групи, які вилупились і постійно утримувались у приватному секторі м. Житомира (умовно чиста зона щодо радіаційного забруднення) та дослідної групи – в приватному секторі смт. Народичі Житомирської області (II зона щодо радіаційного забруднення). Матеріал для досліджень відібрали від 96 голів курей. Досліджували птицю 1-но, 7-, 15- 30-, 60-, 90-, 150-, 180-ти добового віку (по шість голів в кожній віковій групі).

Під час виконання роботи використовували загальноприйняті методи морфологічних досліджень [1, 3]. Статистичну обробку результатів проводили з використання програми Microsoft Excel.

**Результати й обговорення.** Проведені дослідження показали, що дванадцятипала кишка має вигляд петлі сіро-червоного кольору, в якій розташована підшлункова залоза. У досліджуваної птиці всіх вікових груп вона починається від пілоричної ділянки шлунка і, як низхідна частина, огинаючи шлунок, прямує каудально до таза. Там вона повертає назад і прямує краніально як висхідна частина до правої частки печінки. Далі підіймається вгору до хребетного стовпа і переходить у порожню кишку на рівні 6–7-го ребра. У висхідну частину дванадцятипалої кишки відкриваються разом жовчна протока і протока підшлункової залози.

Абсолютна маса дванадцятипалої кишки у курей з віком збільшується. Зростання цього показника відбувається нерівномірно. Так, на ранніх стадіях розвитку (до 15 діб) відбувається інтенсивний ріст. У період з одно- до 15- добового віку абсолютна маса зростає у 2,4 рази. Далі абсолютна маса вже не так стрімко, але стабільно зростає. З 15 до 30-ти діб вона збільшується у 1,06 рази (це найнижчий показник росту за усі періоди дослідження). Абсолютна маса дванадцятипалої кишки 90-добових курчат порівняно з 30-добовими зростає у 3,2 рази. Порівнюючи показники 90 і 180-добових, відмічаємо збільшення абсолютної маси в 1,2 рази.

Результати морфометричних досліджень у постнатальному періоді онтогенезу показали, що зі збільшенням віку курей відносна маса дванадцятипалої кишки змінюється нерівномірно.

Аналізуючи проведені нами дослідження, можна зробити висновок, що найінтенсивніший ріст переднього відділу шлунково-кишкового тракту відбувається в період з однодобового до 30-добового віку курчат (табл. 1).

Таблиця 1

**Органометричні показники дванадцятипалої кишки курей, вирощених в умовно чистій та II зоні щодо радіоактивного забруднення,  $M \pm m$  (n = 6)**

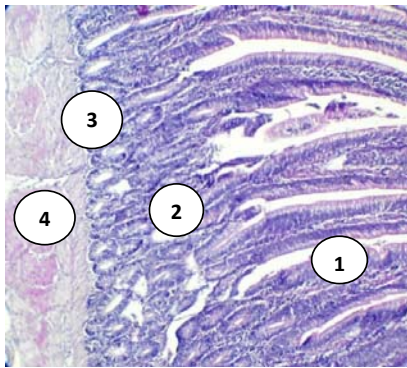
Вік курей, діб	Абсолютна маса, г		Відносна маса, %		Загальна довжина, мм	
	контрольна група	дослідна група	контрольна група	дослідна група	контрольна група	дослідна група
1	0,24±0,01	0,26±0,01	0,69±0,04	0,70±0,02	138,66±3,48	139,33±0,67
15	2,55±0,19	2,35±0,12	3,05±0,10	4,7±0,33	210,83±2,45	211±2,6***
30	2,7±0,03	2,4±0,32	1,88±0,10	3,70±0,57**	222±1,05	218,83±2,02
60	4,32±0,17	4,02±0,16	2,74±0,11	3,29±0,48*	319,83±0,33	308,83±3,75*
90	8,77±0,29	4,22±0,23***	2,32±0,08	1,38±0,10***	404,33±2,79	315,5±2,07 ***
150	9,72±0,59	8,56±0,20	1,88±0,04	1,95±0,05	409,5±2,31	393,83±2,87 ***
180	10,83±0,33	9,96±0,12	1,31±0,03	1,26±0,01	415±1,85	404,5±2,07**

Примітка: у цій і наступній таблиці: \* –  $p \leq 0,05$ ; \*\* –  $p \leq 0,01$ ; \*\*\* –  $p \leq 0,001$

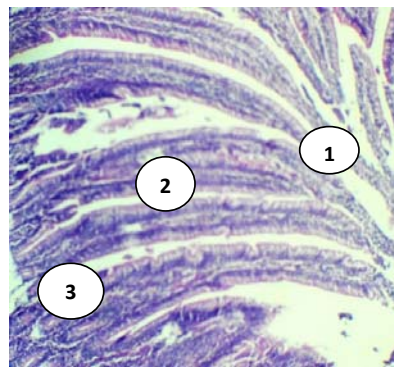
Такі результати можна пояснити тим, що саме в дванадцятипалій кишці відбуваються основні травні процеси: перетравлювання і всмоктування, і саме до 30-добового віку спостерігається найвища інтенсивність росту курчат. У ході вивчення топографії органів

шлунково-кишкового тракту в курчат у віковому аспекті не виявлено будь-яких суттєвих відмінностей. Виняток становить топографія кишки лише в однодобовому віці. Це пов'язано з наявністю жовткового мішка, який займає значне місце в каудальній ділянці порожнини тіла. Дванадцятипала кишка огинає праву сторону жовткового мішка, і прямує під його каудальною ділянкою.

Стінка кишки побудована за загальноприйнятим типом: слизова, м'язова і серозна оболонки. Епітелій слизової оболонки сформований клітинами двох видів: облямівковими і келихоподібними. Слизова оболонка у птахів, на відміну від ссавців, має ворсинки на всьому протязі кишечника. З віком птахів збільшується всмоктувальна поверхня слизової оболонки кишечника за рахунок збільшення висоти кишкових ворсинок, які в дванадцятипалій кишці подовжені й вузькі, переважно листоподібної форми. У дванадцятипалій кишці знаходяться розгалужені залози – крипти, що являють собою поглиблення слизової оболонки і розташовуються у власній пластинці (рис. 1). Вони мають чітко виражені перешийок, тіло і дно. Підслизова основа складається з пухкої сполучної тканини, містить колагенові та еластичні волокна. М'язова оболонка представлена гладкою м'язовою тканиною, міоцити якої утворюють два шари внутрішній циркулярний і зовнішній поздовжній. Серозна оболонка сформована пухкою сполучною тканиною і вкрита мезотелієм (рис. 2).



*Рис. 1.* Мікроструктура дванадцятипалої кишки 90-добових курей контрольної групи: 1 – ворсинки; 2 – крипти; 3 – внутрішній циркулярний м'язовий шар; 4 – зовнішній поздовжній м'язовий шар.  
Гематоксилін Караці та еозин. X 56



*Рис. 2.* Мікроструктура дванадцятипалої кишки курей: 1 – ворсинки; 2 – епітелій; 3 – крипти. Гематоксилін Караці та еозин. X 56

Нашими морфометричними дослідженнями встановлено, що найбільш інтенсивне зростання слизової, м'язової і серозної оболонок стінки дванадцятипалої кишки у курчат відбувається до 30-добового віку. Це, очевидно, пов'язано з різними умовами годівлі й утримання (табл. 2).

Одним із головних завдань сучасних досліджень залишається вивчення впливу на організм малих доз радіації, особливо за довготривалої дії. Об'єм наукової інформації з цього питання є недостатнім.

Аналіз одержаних результатів певною мірою ілюструє шляхи впливу низьких доз радіації на динаміку росту та розвитку досліджених органів травлення. За перорального надходження радіонукліди діють на органи, що контактують із кормом, а також на організм у цілому. У кишечнику клітини змінюють свою функціональну активність завдяки безпосередній на них дії, а також опосередкованій.

Гістоструктура дванадцятипалої кишки у курей 90-добового віку, вирощених у другій зоні радіоактивного забруднення, наступна: показники слизової оболонки та висоти ворсинок органа порівняно з контролем мають тенденцію до зниження і складають відповідно  $878,33 \pm 64,37$  та  $754,5 \pm 59,94$  мкм. Товщина епітелію на рівні середньої ділянки

ворсинок порівняно з контролем достовірно ( $p \leq 0,05$ ) зменшується і становить  $9,66 \pm 0,54$  мкм. Відзначали достовірне ( $p \leq 0,05$ ) зменшення м'язової оболонки органа у 1,2 рази і тенденцію до зменшення серозної оболонки у 1,07 рази. Разом з тим, відмічали руйнування ворсинок і десквамацію епітелію (рис. 3).

Таблиця 2

**Морфометричні показники товщини (мкм) дванадцятипалої кишки курей,  $M \pm m$  (n = 6)**

Дванадцятипала кишка		1	15	30	60	90	150	180
Епітелій	контроль	2,1±0,12	2,73±0,51	4,61±0,53	7,88±0,71	11,82±0,55	19,76±0,42	23,61±0,33
	дослід	1,83±0,33	2,5±0,24	3,6±0,43	5,83±0,52*	9,66±0,54*	16,5±0,78**	18,66±0,36***
Висота ворсинок	контроль	216,67±6,82	387,17±44,78	438,33±39,34	734,67±62,49	911,33±78,17	1051,83±70,15	1211,67±56,49
	дослід	212,83±7,32	349,66±41,4	398,5±15,53	687,16±41,27	754,5±59,94	826,67±59,65*	966,5±45,05**
Слизова оболонка (разом)	контроль	262,5±8,29	457,34±43,83	522,83±46,67	825,84±54,95	1026,83±81,44	1142±64,85	1301±157,44
	дослід	254,5±9,78	420,5±35,47	492,5±21,77	780,33±47,3	878,33±64,37	1005,83±55,07	1155,67±72,21
М'язова оболонка (разом)	контроль	42,83±4,87	90,33±11,31	215,67±33,98	232,50±19,30	255,83±14,48	258,83±27,89	265,67±7,11
	дослід	41,66±3,69	78,5±6,37	149,33±28,61	189,5±13,99	219±7,11*	221±14,48	228,5±12,84*
Серозна оболонка	контроль	30,17±4,48	64,83±7,49	79±12,97	94,50±10,37	102,50±10,17	110,67±7,58	116,33±7,67
	дослід	28,83±3,29	52,5±7,54	70,33±10,42	86,50±10,85	95,5±8,28	100,66±3,14	98±2,15*

У курей 150 та 180-добового віку дослідної групи слизова оболонка дванадцятипалої кишки у 150-добовому віці порівняно з контролем має тенденцію до зменшення на 137 і становить  $1005,83 \pm 55,07$  мкм, у 180-добових стосовно контролю зменшується на 145 і дорівнює  $1155,67 \pm 72,21$  мкм. Товщина епітелію у 150-добових курей достовірно ( $p \leq 0,01$ ) зменшується у 1,2 рази, у 180-добових порівняно з контролем достовірно ( $p \leq 0,001$ ) знижується в 1,3 рази. Мікроскопічними дослідженнями було встановлено інфільтрацію поліморфними клітинами власної пластинки слизової оболонки кишки, зменшення висоти ворсинок (рис. 4).

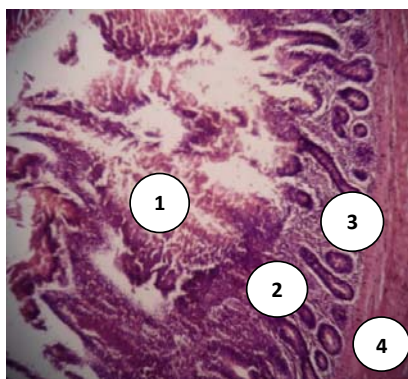


Рис. 3. Мікроструктура дванадцятипалої кишки 90-добових курей дослідної групи: 1 – ворсинки;

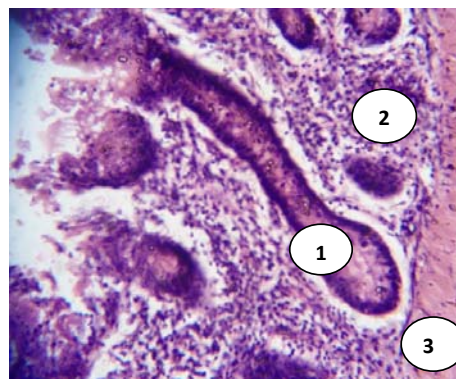


Рис. 4. Мікроструктура дванадцятипалої кишки 180-добових курей дослідної групи: 1 – крипти;

2 – крипти; 3 – власна пластинка; 4 – м'язова оболонка. Гематоксилін Караці та еозин. X 56.

2 – власна пластинка; 3 – підслизова основа. Гематоксилін Караці та еозин. X 280.

## В И С Н О В К И

1. Таким чином, на основі літературних даних та проведених експериментальних досліджень щодо впливу малоінтенсивного радіонуклідного опромінення на організм тварин можна констатувати, що опромінення впливає на функціональний стан органів травлення внаслідок дії на організм курей малоінтенсивного іонізуючого випромінювання. В досліджуваних органах виникають зміни, ступінь виразності яких залежить від часу перебування тварин на забрудненій радіонуклідами території.

2. Внаслідок дії зовнішнього та внутрішнього опромінення, в організмі статевозрілих курей відбуваються зміни, що проявляються, в окремих випадках, у стінці дванадцятипалої кишки – зменшенням висоти ворсинок, десквамацією епітеліальної пластинки.

**Перспективи подальших досліджень.** У подальшій роботі вважаємо за необхідним провести гістохімічні дослідження дванадцятипалої кишки.

## MICROSCOPIC STRUCTURE AND MORPHOMETRIC INDEXES OF DUODENUM OF CHICKENS GROWN IN CONDITIONALLY CLEAN AND SECOND ZONE IN RELATION TO RADIOCONTAMMANT

*N. Radsikhovskiy, O. Nikitin, O. Dyshkant*

Zhytomir National Agro-Ecological University  
7, Staryi boulevard, Zhytomyr, 10008, Ukraine

## S U M M A R Y

The morphometric features of growth and development of duodenum of chickens are in-process found out in the postnatal period of ontogenesis. The morphological change of duodenum of chickens, grown in the conditions of radiocontammant are set. The morphometric analysis of the probed organ is conducted on tissue and cellular levels for chickens grown in conditionally clean zone (control group) and second area in relation to a radiocontammant (experimental group). Found out asynchronous of increase of mass and length of bowel and intensity of changes of them is set gravimetric and linear parameters for the chickens of the probed groups from 1 to 180 day's age.

**Keywords:** DUODENUM, CONTROL GROUP OF CHICKENS, EXPERIENCE GROUP OF CHICKENS, RADIOACTIVE IRRADIATION, CONDITIONALLY CLEAN ZONE, ABSOLUTE MASS, RELATIVE MASS, MICROSTRUCTURE, MUCOUS MEMBRANE, MUSCULAR SHELL, SEROSA.

## МИКРОСКОПИЧЕСКОЕ СТРОЕНИЕ И МОРФОМЕТРИЧЕСКИЕ ПОКАЗАТЕЛИ ДВЕНАДЦАТИПЕРСТНОЙ КИШКИ КУР, ВЫРАЩЕННЫХ В УСЛОВНО ЧИСТОЙ И ВТОРОЙ ЗОНЕ ОТНОСИТЕЛЬНО РАДИОАКТИВНОГО ЗАГРЯЗНЕНИЯ

*Н. Л. Радзиховский, О. А. Никитин, О. В. Дышкант*

Житомирский национальный агроэкологический университет  
Старый бульвар, 7, г. Житомир, 10008, Украина

## А Н Н О Т А Ц И Я

В работе выяснены морфометрические особенности роста и развития двенадцатиперстной кишки кур в постнатальном периоде онтогенеза. Установлены морфологические изменения двенадцатиперстной кишки кур, выращенных в условиях радиоактивного загрязнения. Проведен морфометрический анализ исследуемого органа на тканевом и клеточном уровнях у кур выращенных в условно чистой (контрольная группа) и второй зоне относительно радиоактивного загрязнения (опытная группа). Выявлено асинхронное увеличение массы и длины кишки, а также установлена интенсивность изменений их весовых и линейных параметров у кур исследуемых групп от 1-но до 180-ти суточного возраста.

**Ключевые слова:** ДВЕНАДЦАТИПЕРСТНАЯ КИШКА, КОНТРОЛЬНАЯ ГРУППА КУР, ОПЫТНАЯ ГРУППА КУР, РАДИОАКТИВНОЕ ОБЛУЧЕНИЕ, УСЛОВНО ЧИСТАЯ ЗОНА, АБСОЛЮТНАЯ МАССА, ОТНОСИТЕЛЬНАЯ МАССА, МИКРОСТРУКТУРА, СЛИЗИСТАЯ ОБОЛОЧКА, МЫШЕЧНАЯ ОБОЛОЧКА, СЕРОЗНАЯ ОБОЛОЧКА.

## ЛІТ Е Р А Т У Р А

1. *Автандилов Г. Г.* Медицинская морфометрия / Г. Г. Автандилов. — М.: Медицина, 1990. — 387 с.
2. *Бессарабов Б. Ф.* Инкубация яиц с основами эмбриологии сельскохозяйственной птицы / Б. Ф. Бессарабов. — М.: Колос, 2006. — С. 82–87.
3. *Горальський Л. П.* Основи гістологічної техніки і морфофункціональні методи досліджень у нормі та при патології / Л. П. Горальський, В. Т. Хомич, О. І. Кононський. — Житомир: Полісся, 2011. — 288 с.
4. *Квачева Ю. Е.* Морфологические типы радиационно-индуцированной гибели клеток кроветворной ткани, её биологическая суть и значимость на различных этапах развития острого радиационного поражения / Ю. Е. Квачева // Радиобиология. Радиоэкология. — 2002. — № 3. — С. 287–292.
5. *Маменко О. М.* Екологічні проблеми виробництва, переробки та забезпечення високої якості продуктів тваринництва / О. М. Маменко // Зб. наук. праць Вінницького держ. аграр. ун-ту. — Вінниця, 2000. — С. 3–8.
6. Морфофункціональні особливості росту маси і лінійних показателів участків тонкої і товстої кишок у водоплаваючих птахів / В. К. Стрижиков, С. В. Стрижикова, Т. А. Пономарєва, Е. А. Поговицина // Вестн. ветеринарии. — 2007. — № 1–2. — С. 75–78.
7. *Троянчук О. В.* Морфометричні показники дванадцятипалої та сліпої кишок курей у постнатальному періоді онтогенезу, вирощених в умовах дії радіоактивного забруднення / О. В. Троянчук // Вісник ЖНАЕУ. — 2012. — № 2(33), т. 2. — С. 153–158.
8. *Цірук Р.* Відлуння Чорнобиля / Р. Цірук, В. Колот // Газета “Споживач. інфо”. — 2012. — № 17. — С. 18–22.

**Рецензент** — С. С. Заїка, к. вет. н., доцент, Житомирський національний агроекологічний університет.