

ОСОБЛИВОСТІ МОРФОЛОГІЧНОЇ БУДОВИ М'ЯЗОВОЇ ОБОЛОНКИ ЯЙЦЕПРОВОДУ ГУСОК

Вивчали особливості морфологічної будови м'язової оболонки яйцепроводу гусок великої сірої породи віком 310 діб. Встановлено, що м'язова оболонка яйцепроводу утворена одним шаром спірально розміщених пучків гладких м'язових клітин в лійці, білковому відділі та двома шарами (поздовжнім, циркулярним або косо-циркулярним) у перешійку, шкаралуповому і вивідному відділах. Товщина циркулярного (косо-циркулярного) шару більша за товщину поздовжнього шару в 2 рази у перешійку ($315,62 \pm 19,23$ і $159,46 \pm 6,1$ мкм відповідно), в 3 рази в шкаралуповому відділі ($740,39 \pm 48,5$ і $247,75 \pm 16,03$ мкм відповідно), в 1,5 рази у вивідному відділі ($1960,44 \pm 200,25$ і $1296,74 \pm 103,95$ мкм відповідно).

Постановка проблеми

Процеси репродукції у птахів, порівняно з ссавцями, мають ряд особливостей. Яйцепровід як важливий елемент репродуктивної системи в значній мірі забезпечує реалізацію цих особливостей, а саме: дозрівання, запліднення яйцеклітини, формування третинних яйцевих оболонок, ранні стадії ембріонального розвитку зародка. В яйцепроводі зберігаються і транспортуються сперматозоїди до місця запліднення яйцеклітини. За морфологічними ознаками у яйцепроводі птахів розрізняють п'ять відділів – лійку, білковий відділ, перешійок, шкаралуповий і вивідний відділи. Їх стінка утворена трьома оболонками: слизовою, м'язовою і серозною. Головна функція м'язової оболонки полягає у транспорті яйця каудально вниз по яйцепроводу [10]. Крім того, за рахунок її антиперистальтичних рухів сперматозоїди рухаються до лійки яйцепроводу [8].

Аналіз останніх досліджень та постановка завдання

У різних відділах яйцепроводу м'язова оболонка характеризується рядом

морфологічних особливостей будови на макро- і мікроскопічному рівнях, які порівняно добре вивчені у курей [5, 6, 7] та індичок [4, 9]. Відомості про будову м'язової оболонки яйцепроводу гусок у спеціальній літературі поодинокі [9], що і зумовило мету нашої роботи – вивчити особливості морфології м'язової оболонки відділів яйцепроводу гусок у період яйцевідкладання.

Матеріал і методи

Яйцепровід відбирали від гусок великої сірої породи віком 310 діб (n=6). Птахи були клінічно здорові, утримувалися в умовах птахівничого господарства. При роботі з птахами дотримувалися загальних принципів проведення експериментів, ухвалених на Першому Національному конгресі з біоетики (м. Київ, 2001). Для проведення гістологічних досліджень застосовували загальноприйнятні методи фіксації та виготовлення гістологічних зрізів. Морфометрію структур м'язової оболонки яйцепроводу виконували згідно з рекомендаціями з біометрії [3]. Одержані цифрові дані обробляли статистично за допомогою персонального комп'ютера із використанням програми «Microsoft Excel 2003 XSTAT 2006».

Результати дослідження

У яйцепроводі гусок м'язова оболонка власне лійки тонка ($61,2 \pm 6,21$ мкм), утворена 4–8 рядами гладких м'язових клітин, які розміщені в косо-спіральному напрямі. Проте, у курей, за даними інших авторів [5, 7], у м'язовій оболонці лійки виділяють два (поздовжній, циркулярний) або три (поздовжній, косий, циркулярний) шари. Таке особливе розміщення м'язових пучків забезпечує рухливість устя лійки в трьох площинах [5]. Слід відмітити, що в каудальній ділянці власне лійки між м'язовими клітинами містяться тонкі прошарки пухкої волокнистої сполучної тканини з щільною сіткою колагенових і еластичних волокон.

Товщина м'язової оболонки шийки лійки збільшується ($P < 0,001$) в 2,6 раза і становить $161,82 \pm 7,54$ мкм (рис. 1). Гладкі м'язові клітини формують перисті пучки, які складаються з 10–15 клітин. Прошарки пухкої волокнистої сполучної тканини між ними широкі. В них проходять кровоносні судини, які в ділянці брижі формують великі судинні поля.

В білковому відділі яйцепроводу м'язова оболонка утворена пучками гладких м'язових клітин, які об'єднуються в косо-спіральний шар. Його товщина становить $184,83 \pm 21,37$ мкм (див. рис. 1). Пучки гладких м'язових клітин оточені широкими прошарками пухкої волокнистої сполучної тканини з щільною сіткою колагенових і еластичних волокон, кровоносних судин та нервів. Деякі автори [1] такий прошарок пухкої волокнистої сполучної тканини виділяють в нервово-судинний шар. В основі складок слизової оболонки окремі м'язові пучки разом з кровоносними судинами і волокнами пухкої волокнистої сполучної тканини

проникають в товщу складок. Причому, поверхневого епітелію досягають лише капіляри, що підтверджується результатами інших аторів [4].

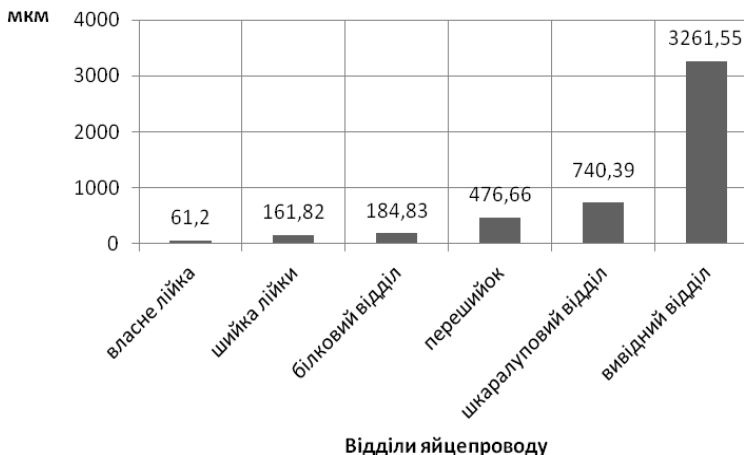


Рис. 1. Товщина м’язової оболонки у яйцепроводі гусок віком 310 діб

М’язова оболонка у перешийку яйцепроводу в 2,6 раза товстіша ($P < 0,001$), ніж така у білковому відділі і становить $476,66 \pm 17,06$ мкм (див. рис 1). Вона утворена двома шарами: внутрішнім – циркулярним і зовнішнім – поздовжнім. Як видно з рисунка 2, товщина циркулярного шару ($315,62 \pm 19,23$ мкм) майже в 2 рази більша ($P < 0,001$) за товщину поздовжнього шару ($159,46 \pm 6,1$ мкм). Прошарки пухкої волокнистої сполучної тканини між пучками м’язових клітин достатньо широкі, але значно менші за такі у білковому відділі яйцепроводу.

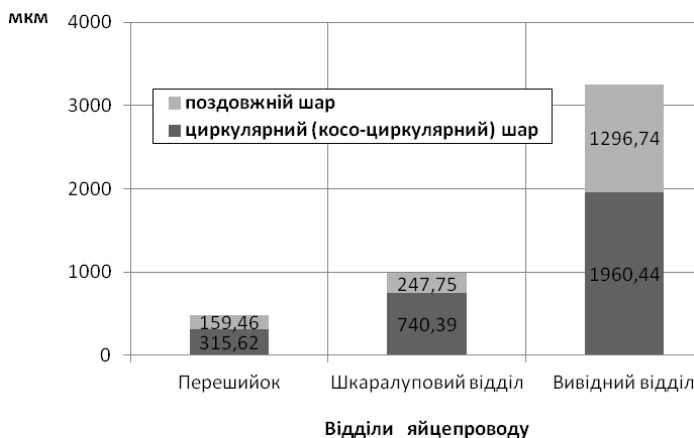


Рис. 2. Товщина шарів м’язової оболонки у яйцепроводі гусок віком 310 діб
 М’язова оболонка у шкаралуповому відділі яйцепроводу, де потрібне

максимальне зусилля для просування яйця, розвинена добре [5, 7]. Порівняно з такою у перешийку, вона товстіша ($P < 0,001$) в 2,4 рази і дорівнює $990,65 \pm 70,65$ мкм (див. рис. 1). У м'язовій оболонці шкаралупового відділу чітко виділяються косо-циркулярний і поздовжній шари. Подібно до перешийку, вони розвинені в неоднаковій мірі. Косо-циркулярний шар ($740,39 \pm 48,5$ мкм) у 3 рази товстіший ($P < 0,001$) за поздовжній ($247,75 \pm 16,03$ мкм) (див. рис. 2). Між м'язовими шарами розміщується широкий прошарок пухкої волокнистої сполучної тканини, яка містить великі кровоносні судини і пучки нервових волокон.

Між шкаралуповим і вивідним відділами розміщується матково-півхове з'єднання, яке утворено трьома коловими складками. В їх основі міститься м'язовий сфінктер, що надійно закриває вихід з шкаралупового відділу у вивідний і витримує тиск яйця, яке знаходиться в шкаралуповому відділі [10]. У формуванні матково-півхового сфінктера, на думку деяких авторів [1], бере участь лише циркулярний шар м'язової оболонки. Нами виявлено два шари – циркулярний і поздовжній, що співпадає з даними [2].

Товщина м'язової оболонки вивідного відділу, порівняно з такою у шкаралуповому відділі, збільшується ($P < 0,001$) в 3,3 рази і складає $3261,55 \pm 243,18$ мкм (див. рис. 1). У ній чітко виділяються косо-циркулярний і поздовжній шари, товщиною відповідно $1960,44 \pm 200,25$ і $1296,74 \pm 103,95$ мкм (див. рис. 2). Слід відмітити, що пучки м'язових клітин косо-циркулярного шару товсті, короткі, щільно розміщені між собою, що співпадає з даними [2, 4, 5]. У м'язовій оболонці кінцевої ділянки вивідного відділу з'являється третій циркулярний шар гладких м'язових клітин, який відмежовується від косо-циркулярного шару широким прошарком пухкої волокнистої сполучної тканини з нервовими волокнами і кровоносним судинами малого діаметру.

Висновки

1. У яйцепроводі гусок товщина м'язової оболонки збільшується ($P < 0,001$) в каудальному напрямі з $61,2 \pm 6,21$ мкм у власне лійці до $3261,55 \pm 243,18$ мкм у вивідному відділі.

2. М'язова оболонка утворена одним шаром спіральних розміщених пучків гладких м'язових клітин в лійці, білковому відділі та двома шарами (поздовжнім, циркулярним або косо-циркулярним) у перешийку, шкаралуповому і вивідному відділах.

3. Товщина циркулярного (косо-циркулярного) шару більша ($P < 0,001$) за товщину поздовжнього шару в 2 рази у перешийку ($315,62 \pm 19,23$ проти $159,46 \pm 6,1$ мкм), в 3 рази в шкаралуповому відділі ($740,39 \pm 48,5$ проти $247,75 \pm 16,03$ мкм), в 1,5 рази у вивідному відділі ($1960,44 \pm 200,25$ проти $1296,74 \pm 103,95$ мкм).

Перспективи подальших досліджень

Матеріали, викладені у статті, будуть слугувати підґрунтям для подальшого вивчення будови м'язової оболонки яйцепроводу гусок на клітинному рівні.

Література

1. *Бехтина В. Г.* Судьба сперматозоидов в половом тракте кур / *В.Г. Бехтина, Г. Е. Дягилева* // Архив АГЭ. – 1964 – № 5. – Р. 25–32.
 2. *Бондаренко О. Є.* Динаміка морфометричних показників структурних елементів стінки яйцепроводу гусок на протязі циклу яйцекладки / *О. Є. Бондаренко* // Актуал. пробл. морфогенезу органів ссавців і птиці: зб. наук. пр. НАУ. – К., 1999. – № 16. – С. 14–17.
 3. *Горальський Л. П.* Основи гістологічної техніки і морфофункціональні методи досліджень у нормі та при патології / *Л. П. Горальський, В. Т. Хомич, О. І Кононський.* – Житомир: Полісся, 2005. – 288 с.
 4. *Жигалова Е. Е.* Возрастная морфология органов яйцеобразования индейки / *Е. Е. Жигалова, М.Е. Пилипенко* // Морфологи Украины – сільському господарству. – Киев, 1988. – С. 33–34.
 5. *Крок Г. С.* Строение половой системы кур двух пород 12-месячного возраста / *Г. С. Крок, Л. Н. Литовченко* // Морфологическое исследование в практике здравоохранения и животноводства. – 1984. – С. 126–128.
 6. *Кушкина Ю. А.* Гистологическая и гистохимическая характеристика влагилищной части яйцевода кур / *Ю. А. Кушкина* // Актуал. вопр. ветеринарии: науч.-практ. конф. фак. вет. медицины Новосибирского гос. аграр. ун-та: сб. докл. — Новосибирск, 2004. – С. 408.
 7. *Подгорнова Е. Д.* Микроморфологическая характеристика воронки яйцевода кур мясного кросса ИЗА JV в период яйцекладки / *Е. Д. Подгорнова* // Изв. Самарской гос. с.-х. акад. – Самара, 2009. – № 1. – С. 62–64.
 8. *Сухих В. Ф.* Элементы надежности в регулировании овуляции / *В. Ф. Сухих* // Журн. общей биол. – 1966. – № 2. – С. 256–261.
 9. *Тегза А. А.* Динамика роста массы тела и половых органов индеек и гусынь / *А. А. Тегза, Н. А. Малькова* // Актуал. проблемы вет. медицины. — Троицк, 2002. – С. 119–120.
 10. *Fujihara N.* Possible participation of oviducal movement in spermatozoa transport in domestic fowl / *N. Fujihara, O. Koga, H. Nishiyama* // Poult. Sci. – 1983. – Vol. 62, № 6. – Р. 1101–1103.
-
-