

## ПАТОЛОГО-АНАТОМІЧНІ ЗМІНИ У ВНУТРІШНІХ СТАТЕВИХ ОРГАНАХ ЯК ПРИЧИНА СИМПТОМАТИЧНОЇ ФОРМИ НЕПЛІДНОСТІ КОРІВ

Заремблюк С. Б., аспірант<sup>2</sup> zarembyk@ukr.net

Житомирський національний агроекологічний університет, м. Житомир

**Анотація.** Досліджено внутрішні статеві органи 35-ти неплідних корів. Установлено, що причиною неплідності була патологія матки, гіпофункція, персистентне жовте тіло та кіста яєчників. Перебіг патологічного процесу супроводжувався сумісним ураженням яєчників і матки, зокрема гіпофункцією яєчників та хронічним ендометритом, кістою персистентного жовтого тіла і субінволюцією матки та гідрометрою.

**Ключові слова:** кіста, гіпофункція, персистентне жовте тіло, матка, гідрометра, неплідність.

**Актуальність проблеми.** Учасники спільного засідання відділень ветеринарної медицини та зоотехнії НААН України, що відбулося в грудні 2014 року, висловили занепокоєння станом розведення великої рогатої худоби. Їх стурбованість була обґрунтована тим, що поголів'я корів продовжує скорочуватись і абсолютний середній вихід телят на 100 корів упродовж останніх 4-ох років становить лише 73 голови. Серед основних причин неплідності корів учасники засідання виокремили такі гінекологічні хвороби як патологія матки та яєчників.

Вважаємо, що дослідження, спрямовані на з'ясування стану внутрішніх статевих органів, як основної причини симптоматичної неплідності, заслуговують уваги і являються актуальним.

Одним із резервів розвитку молочного скотарства є скорочення неплідності корів, серед причин яких суттєве значення мають гінекологічні захворювання (Г. Б. Серобян та ін. 2010) [6].

Патологія внутрішніх статевих органів одна з найпоширеніших причин неплідності корів. Серед них найчастіше зустрічаються порушення функції яєчників зокрема персистентне жовте тіло, кісти фолікулярна та жовтого тіла і матки – гіпотонія та ендометрит, які часто перебігають як поєднаний запальний процес.

В. М. Ширієв (2000) вважає, що патологія внутрішніх статевих органів завдає господарствам значних економічних збитків внаслідок зниження продуктивності, багаторазових неплодотворних осіменінь, витрат на діагностику і лікування та передчасного вибраковування високопродуктивних корів [9].

**Завдання дослідження.** Дослідити стан внутрішніх статевих органів корів за симптоматичної форми неплідності.

**Матеріал і методи дослідження.** Матеріалом були внутрішні статеві органи, отримані після забою в умовах м'ясокомбінату 35-ти неплідних корів. Патологоанатомічне дослідження проведені в умовах лабораторії кафедри акушерства і хірургії включало огляд внутрішніх статевих органів їх препарування, фотографування та відбір патологічного матеріалу для гістологічних досліджень. Дослідження проводили в день відбору матеріалу.

---

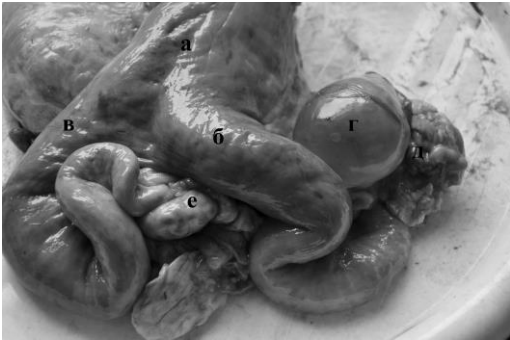<sup>2</sup> Науковий керівник - доктор вет. наук, професор, Г. М. Калиновський

**Результати дослідження.** При дослідженні внутрішніх статевих органів 35-ти забитих корів нами було виявлено фолікулярну кісту яєчника в – 7-ми (20 %) (рис.1, 2), персистентне жовте тіло у – 19-ти (54,3 %) (рис. 3,5), гіпофункцію у – 4-ох (11,4 %) (рис. 6), хронічний ендометрит у – 1-ї (2,8 %) (рис. 6), субінволюцію матки у – 3-ох (8,6 %) (рис. 4), гідрометру у – 1-ї (2,8 %) (рис.7). У 2-ох корів кіста та в однієї гіпофункція яєчників перебігали сумісно з субклінічним хронічним ендометритом (рис. 6).

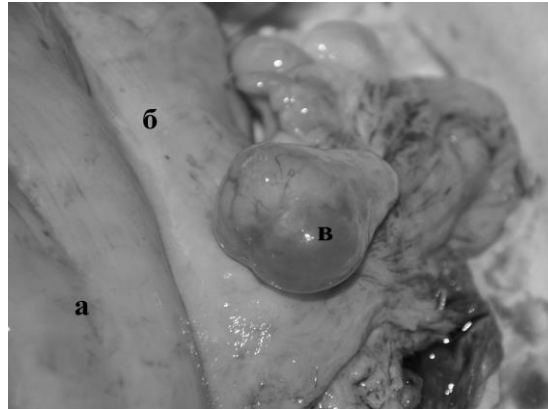
За даними А. М. Чомаєва (1997), з функціональних порушень яєчників великий науковий і практичний інтерес представляють кісти яєчників, оскільки вони являються причиною неплідності 1,7 – 60 % гінекологічно хворих корів [10].

І. А. Порфір'єв (2006) хвороби яєчників діагностував у 79,57 % від загальної кількості досліджуваних тварин, у тому числі дрібну фолікулярну кістозність – у 48,35 %, гіпофункцію яєчників – у 21,39 %, кісти жовтого тіла – у 0,52 %, персистентне жовте тіло – у 4,34 %, атрофію яєчників - у 1,73 %, оофорит – у 1,47 % і склероз яєчників – у 1,26 % [5].

У лівому яєчнику однієї корови нами було виявлено кісту величиною як голубине яйце, діаметром – 4,5 см, та персистентне жовте тіло, а у правому яєчнику первинні і вторинні фолікули та адгезивний сальпінгіт. Тіло матки мало темно-червоний колір (рис.1).

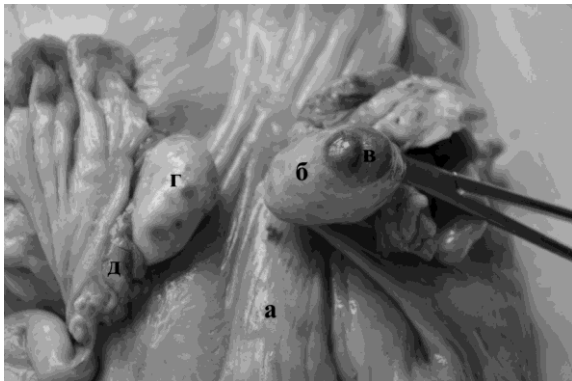


*Рисунок 1. Сумісна патологія яєчників і матки  
а – тіло матки; б – лівий ріг матки; в – правий ріг матки;  
г – кіста жовтого тіла лівого яєчника; д – запалення маткової труби; е – адгезивний сальпінгіт правого яєчника.  
Натуральний препарат*

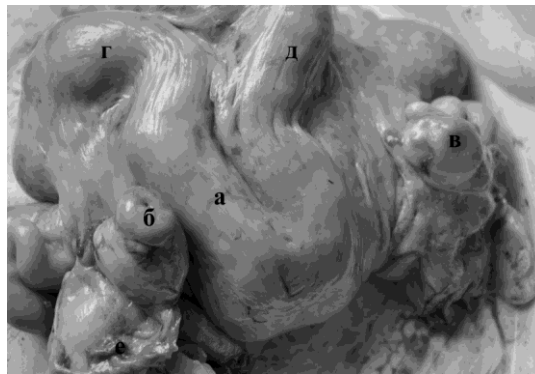


*Рисунок 2. Кіста персистентного жовтого тіла правого яєчника. а – тіло матки; б – правий ріг; в – кіста жовтого тіла правого яєчника.  
Натуральний препарат.*

За субінволюції матки у лівому яєчнику констатували наявність первинних і вторинних фолікулів, а у правому – кісту персистентного жовтого тіла (рис. 2). За даними В. М. Слепченка (2011), основною причиною симптоматичної форми неплідності 82,3 % корів є патологія яєчників, серед якої 22,0 % припадає на персистентне жовте тіло, а патологія матки становить 17,7 % від загальної кількості неплідних корів [7]. При дослідженні 1006 корів Ю. П. Балиним (2008) персистентне жовте тіло було виявлено у 21,3 % тварин [1].

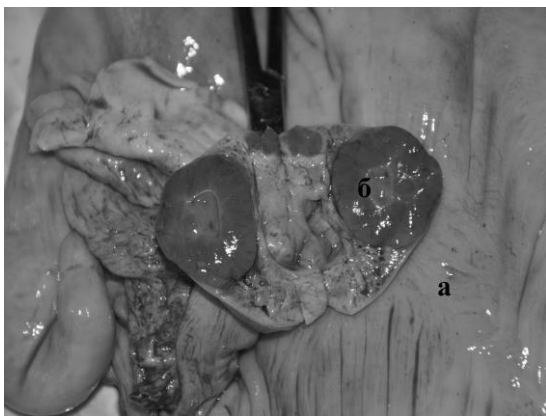

*Рисунок 3.* а – тіло матки; б – лівий яєчник; в – персистентне жовте тіло лівого яєчника; г – правий яєчник; д – права маткова труба. **Натуральний препарат**

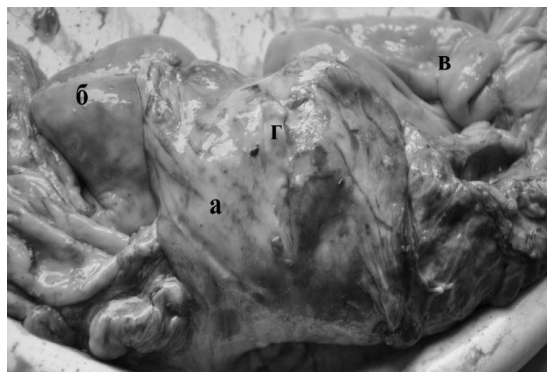


*Рисунок 4.* а – тіло матки; б – персистентне тіло лівого яєчника; в – кіста правого яєчника; г – лівий ріг; д – правий ріг. **Натуральний препарат**

Ще в одній корови за субінволюції матки у лівому яєчнику виявили персистентне жовте тіло та первинні фолікули, а у правому яєчнику – кісту. Персистентне жовте тіло займало половину об'єму яєчника (рис. 5).



*Рисунок 5.* а – тіло матки; б – персистентне жовте тіло на розрізі; **Натуральний препарат**



*Рисунок 6.* Сумісний перебіг ендометриту та адгезивного салпінгіту. а – тіло матки; б – лівий ріг матки; в – правий ріг матки; г – гнійний ексудат **Натуральний препарат**

А. Н. Турченко (2006) зниження плодючості великої рогатої худоби пов'язує з функціональними розладами органів репродуктивної системи, у тому числі з порушенням функціональної діяльності яєчників, що проявляється гіпофункцією [8].

Дослідження В. І. Бородині (2003) показали, що основними причинами неплідності корів і телиць є дисфункції статевих залоз, зокрема гіпофункція яєчників, що у високопродуктивних корів досягає 21–65 % поголов'я [3].

В. Я. Нікітін (2007), основною причиною неплідності вважає запальний процес у матці, що розвивається внаслідок проникнення умовно патогенної мікрофлори при затриманні посліду, порушенні ветеринарно-санітарних правил під час штучного осіменіння корів [4].

М. В. Бірюков (2005) підкреслює значення зниження резистентності організму та місцевого імунітету матки при виникненні ендометриту у корів [2].

За субклінічного хронічного ендометриту при наявності в порожнинні матки сіро-матового гною з неприємним запахом, лівий яєчник був зменшений, гладенький, щільний що свідчило про його гіпотрофію та зниження функції (рис. 6).

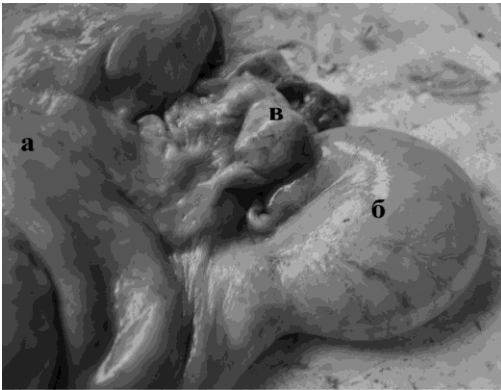


Рисунок 7. Гідрометра. а – тіло матки; б – лівий ріг матки наповнений водянистим ексудатом; в - лівий яєчник. Натуральний препарат

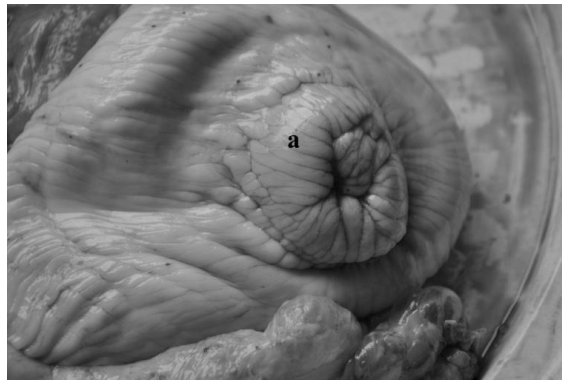

Рисунок 8. Стан шийки матки при гідрометрії а – шийка матки. Натуральний препарат

За гідрометри (рис.7) при закритій шийці матки (рис.8). порожнина лівого рогу матки була наповнена водянистим ексудатом сірого кольору.

#### Висновки

1. Одним з резервів подальшого розвитку молочного скотарства є скорочення неплідності корів, серед причин яких суттєве значення мають гінекологічні захворювання.
2. Причиною неплідності 35-ти корів були кіста яєчника – 20,0 %, персистентне жовте тіло – 54,3 %, гіпофункція – 11,4 %, патології матки – 14,3 %.
3. У 2-ох корів кіста та в однієї гіпофункція яєчників перебігали сумісно з субклінічним хронічним ендометритом.

#### Література

1. Балин Ю. П. Обґрунтування способів введення та дозування простогландинів при лікуванні корів з персистенцією жовтих тіл у яєчниках / Ю. П. Балин, В. В. Шевченко, П. Н. Скларов // Ветеринарна медицина України. – 2008. – №9. – С. 38-39
2. Бирюков М. В. Микробный пейзаж матки коров при её субинволюции / В. И. Михалёв, Ю. В. Сергеев // Актуальные проблемы болезней органов размножения и молочной железы у животных, 2005. С. 323-324.
3. Бородиня В. І. Ефективність деяких методів лікування корів із гіпофункцією яєчників / В. І. Бородиня, В. М. Слепченко // Вісник БДАУ 2003. –Вип. 25. – Ч. 1. – С. 41 – 45.
4. Никитин В. Я. Бесплодие импортного скота и меры его профилактики / В. Я. Никитин, В. С. Скрипкин, Н. С. Парашенко // Российский ветеринарный журнал: спец. вып.- 2007.-С.4-5.
5. Порфирьев И. А. Бесплодие высокопродуктивных молочных коров / И. А. Порфирьев // Ветеринария. – 2006. – № 10. – С. 39 – 41.
6. Серобян Г. Б. Патоморфологические изменения при эндометритах у коров / Г. Б. Серобян, М. Р. Тамамян, А. Г. Агаджанян, А. А. Арутюнян. – Государственный аграрный университет Армении - Ереван. 2007 – 90-93 с.
7. Слепченко В. М. Персистентне жовте тіло яєчників у корів: розповсюдженість та лікування: збірник наукових праць «Наукові доповіді НУБіП» / В. М. Слепченко, Ю. В. Жук, М. М. Михайлюк, Ю. В. Синявський. – Київ, 2011 – 7 (29)
8. Турченко, А. Н. Применение тканевого препарата пометин-К при гипофункциональном расстройстве яичников / А. Н. Турченко, И. С. Коба, Е. А. Горпинченко // Актуальные проблемы ветеринарной патологии и морфологии животных Воронеж, 2006. - С. 1000-1002.
9. Шириев В. М. Гормональная терапия при дисфункции яичников у коров / В. М. Шириев, В. И. Лопарев, В. А. Титова // Ветеринария. – 2000. – № 10. – С. 35 – 36.
10. Чомаев А. М. Диагностика и лечение фолликулярных кист у коров // Докл. РАСХН. 1997. - № 4. - С. 36 - 37.

ПАТОЛОГОАНАТОМИЧЕСКИЕ ИЗМЕНЕНИЯ У ВНУТРЕННИХ ПОЛОВЫХ ОРГАНАХ КАК ПРИЧИНА СИМПТОМАТИЧЕСКОЙ ФОРМЫ БЕСПЛОДИЯ КОРОВ

Заремблук С. Б., аспирант, [zaremblyuk@ukr.net](mailto:zaremblyuk@ukr.net)

Житомирский национальный агроэкологический университет, г. Житомир

Аннотация. Исследовано внутренние половые органы 35-ти бесплодных коров. Установлено, что причинной бесплодия была патология матки, гипофункция, персистентное желтое тело и киста яичников. Течение патологического процесса сопровождалось совместным поражением яичников и матки, в частности гипофункцией яичников и хроническим эндометритом, кистой персистентного желтого тела и субинволюцией матки та гидрометрою.

Ключевые слова: киста, гипофункция, персистентное желтое тело, матка, гидрометра, бесплодие.

PATHOLOGICAL-ANATOMICAL CHANGES IN THE INTERNAL REPRODUCTIVE ORGANS AS A REASON OF SYMPTOMATIC FORMS OF INFERTILITY COWS

Zaremblyuk S.B., post-graduate students

Zhytomyr National Agroecological University, Zhytomyr

Summary. The members of the general meeting of branches of veterinary medicine and zooculture NAS of Ukraine, which was in December 2014, the members was troubled about cattle's rear. They was troubled because the numbers of cows continue to fall and absolutely solution of veau in the middle is only 73-veau for 100 cows and this process continue for 4 years. The members of meeting separate out the main reason of cows' infertility, that was such gynecological disease as pathology of uterus and ovaries.

We suppose that explorations directed at definition the condition of internal reproductive organs as the main reason of symptomatic infertility and also we suppose that these explorations are important and need attention. We have already investigated the internal genital organs of 35 infertile cows. It was determined that the reason of infertility was uterine pathology, hypo function, persistent corpus luteum and ovarian cysts. In the most case the course of the pathological process conducted with combined affection of ovaries and uterus, especially ovarian hypofunction and chronic endometritis, persistent corpus luteum cyst and uterine subinvolyutsii and hydrometer.

In the exploration the internal reproductive organs 35 killed cows we found in ovarian follicular cyst - 7 (20%), persistent corpus luteum in - 19 (54.3%), hypothyroidism in - 4-(11 4%), chronic endometritis in - 1st (2.8%) in the uterus subinvolyutsii - 3-three (8.6%) in hydrometer - 1st (2.8%). In 2- cows cyst and ovarian hypofunction proceed together with subclinical chronic endometrytom.

In the left cows ovary was found a cyst the size of a pigeon's egg and diameter - 4.5 cm and persistent corpus luteum, in the right ovary primary and secondary follicles and adhesive salpingitis. The corpus of the uterus was dark red. For uterus subinvolution established in the left ovary availability of primary and secondary follicles and in the right - persistent corpus luteum cyst.

In some particularly cows for uterus subinvolution in the left ovary find out persistent corpus luteum and primary follicles and in the right ovary - cyst. Persistent corpus luteum of the occupies half ovaries' volume. For subclinical chronic endometritis and also for availability in cavity uterus with pus that has matt gray colour and has also very disagreeable smell, and also the left ovary was reduced, smooth, compact and this is evidence of hypo function and function reduction. By hygrometer with a closed cervix of the uterus cavity left comer was crowded with watery exudates, which has a gray colour.

Key words: cyst, hypofunction, persistent corpus luteum, uterus, hydrometer, infertility.