

МІКРОСКОПІЧНА БУДОВА ТА МОРФОМЕТРИЧНІ ПОКАЗНИКИ СТРАВОХОДУ СВІЙСЬКОЇ ПТИЦІ

***Л.П. ГОРАЛЬСЬКИЙ, доктор ветеринарних наук, професор
В.В. ГАЦКІВСЬКИЙ, О.В. ТРОЯНЧУК, О.К. ЛЕВЧУК, аспіранти
Житомирський національний агроекологічний університет***

У роботі висвітлено особливості гістоструктури та морфометричні показники стравоходу статевозрілої свійської птиці у видовому аспекті. З'ясовано, що у всіх дослідних птахів товщина слизової оболонки стравоходу є найбільшою в краніальній частині органа. М'язова оболонка сильніше розвинута в каудальній частині органа.

Стравохід, свійська птиця, слизова оболонка, м'язова оболонка.

У розвитку сільського господарства важлива роль належить галузі птахівництва, здатній розвиватися практично на самоокупності без зовнішнього фінансування. Птахівництво характеризується скоростиглістю, низькою енергомісткістю та високою віддачею капітальних вкладень, має можливість додаткового поліпшення якості яєць і м'яса птиці за допомогою вітамінів, амінокислот, мікроелементів, поживних речовин [5]. Знання морфологічних особливостей будови та фізіологічних закономірностей процесів травлення створюють основу раціонального й ефективного використання кормів, профілактики та лікування шлунково-кишкових захворювань у птахів. У зв'язку із цим великого значення набуває вивчення гістоморфологічних, гістохімічних і біомеханічних особливостей травної системи птахів і механізмів їхньої регуляції. Органам апарата травлення свійської птиці присвячено чимало наукових праць [3, 4].

Проте на сьогоднішній день залишаються певні неточності та узагальнення, які потребують деталізації.

Метою нашої роботи було проведення гістоморфологічних досліджень стравоходу свійської птиці.

Матеріал і методи досліджень. Роботу виконували на кафедрі анатомії і гістології факультету ветеринарної медицини Житомирського національного агроекологічного університету.

Об'єктом дослідження був стравохід статевозрілих клінічно здорових свійських птахів (перепели, кури, індички).

У роботі використовували анатомічні, гістологічні та морфометричні методи дослідження [1, 2].

Результати досліджень. У птахів стравохід поділяється на шийну, грудну та черевну частини. Він є продовженням травної трубки. Стравохід належить до трубчастих органів. Його гістоструктура включає три оболонки: слизову, м'язову та адвентиційну (серозну в порожнині тіла) (рис. 1). У дослідних птахів слизова оболонка органа рожева, оксамитоподібна, утворена плоским багатошаровим епітелієм. Вона зібрана в поздовжні складки (рис. 2). До складу слизової оболонки входить епітеліальна пластинка, власна пластинка, м'язова пластинка та підслизова основа (рис. 3).

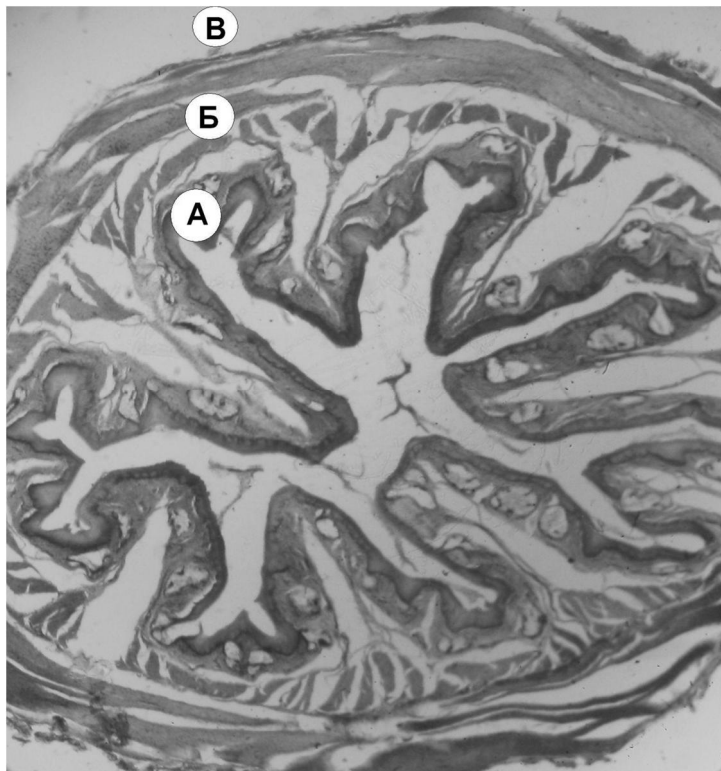


Рис. 1. Мікроскопічна будова фрагмента каудальної частини стравоходу перепела: а – слизова оболонка; б – м'язова оболонка; в – серозна оболонка. Гематоксилін та еозин. x 56

Власна пластинка слизової оболонки стравоходу бідна еластичними волокнами і лімфоїдною тканиною. Вона утворює вирости та сосочки, в яких знаходяться трубчасті езофагіальні слизові залози (рис. 3). М'язова пластинка, представлена гладенькою м'язовою тканиною, пучки міоцитів якої мають повздовжній напрямок. У ділянці складок підслизова основа досить потовщена, в ній спостерігаються кровоносні та лімфатичні судини, нервові сплетіння.

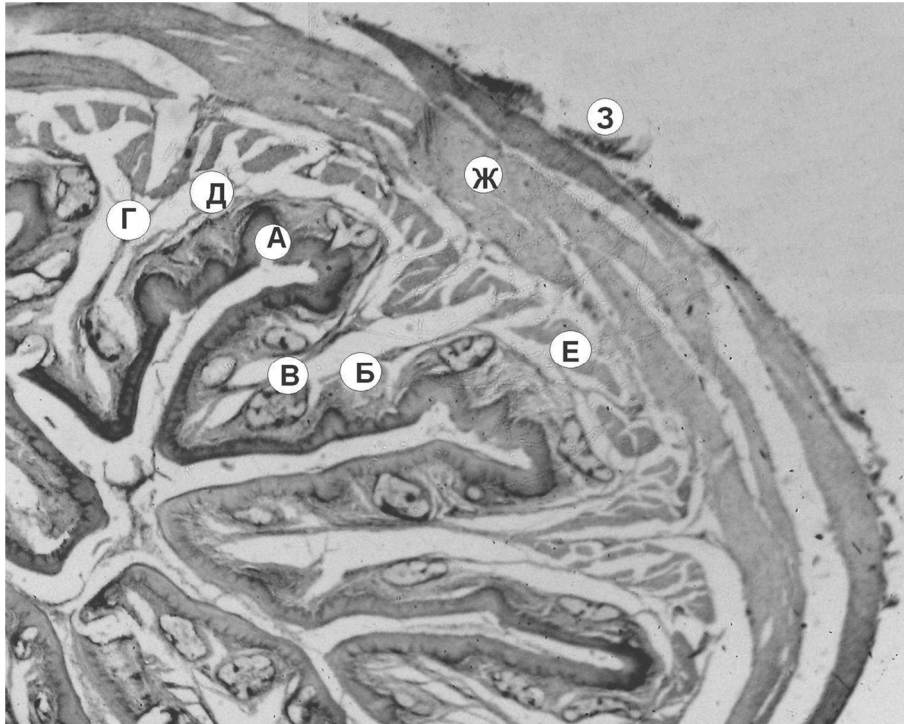


Рис. 2. Мікроскопічна будова фрагмента краніальної частини стравоходу курки: а – плоский багат шаровий епітелій; б – власна пластинка слизової оболонки; в – залоза; г – підслизова основа; д – м'язова пластика; е – внутрішній циркулярний м'язовий шар; ж – зовнішній поздовжній м'язовий шар; з – адвентиція. Гематоксилін та еозин. $\times 32$

М'язова оболонка сильно розвинута, утворена гладенькою м'язовою тканиною і складається з внутрішнього кільцевого і зовнішнього поздовжнього шарів, розділених прошарком пухкої сполучної тканини (див. рис 2).

Поздовжній шар м'язової оболонки розвинутий слабше циркулярного. У курей у ділянці стравоходу перед волом внутрішній шар м'язової оболонки в півтора рази тонший, а зовнішній дещо товстіший ніж у ділянці після вола.

Зовнішня оболонка шийної (адвентиція) і грудино-черевної (серозна оболонка) частин стравоходу утворена фіброзною сполучною тканиною з великою кількістю еластичних волокон.

Морфометричними дослідженнями встановлено, що найбільша товщина слизової оболонки стравоходу спостерігається в індички. У краніальній частині органа вона становить 598 ± 271 , а в каудальній – 512 ± 223 мкм. У перепелів за рахунок сильно розвинутої епітеліальної пластинки в краніальній частині органа (рис. 4) даний показник дещо більший (631 ± 242 мкм) і майже вдвічі менший (227 ± 98 мкм) у каудальній частині. У курей товщина слизової оболонки найменша і становить 194 ± 64 у шийній і 163 ± 38 мкм у черевній частинах.

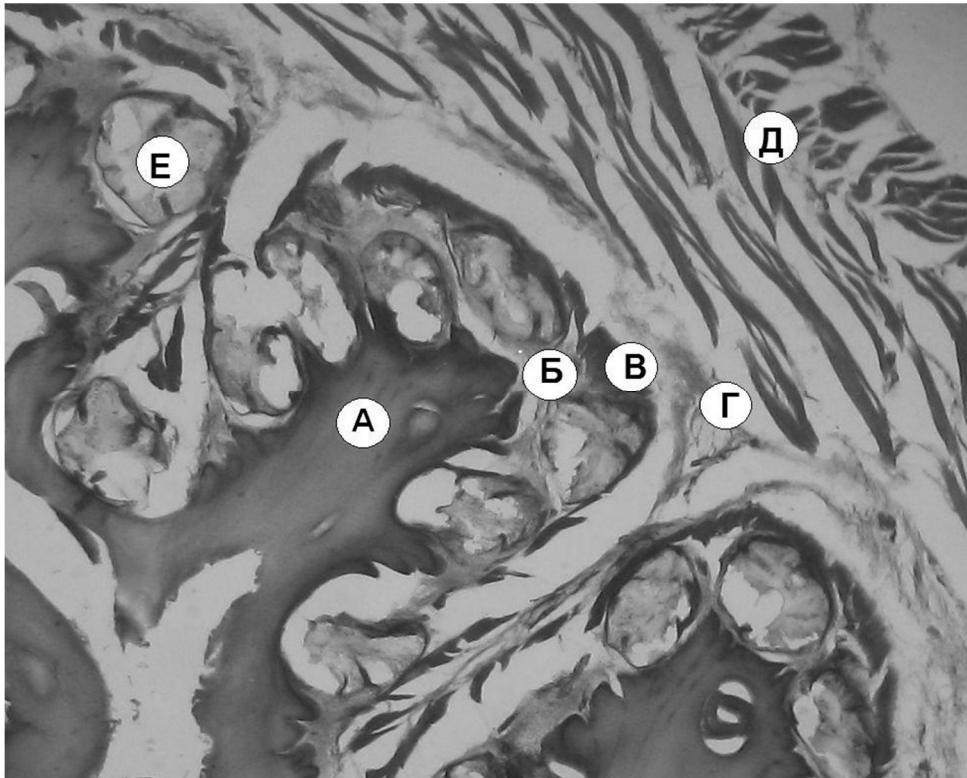


Рис. 3. Мікроскопічна будова фрагмента краніальної частини стравоходу індички: а – плоский багатoshаровий епітелій; б – власна пластинка, в – м'язова пластинка, г – підслизова основа, д – м'язова оболонка, е – залоза. Гематоксилін та еозин. $\times 32$

М'язова оболонка у перепелів розвинута відносно слабо і становить 144 ± 21 мкм у шийній частині, а в черевній – 206 ± 43 мкм. У індичок товщина м'язової оболонки перед волом займає 904 ± 281 і 948 ± 294 мкм за волом. У курей м'язова оболонка має меншу товщину, яка дорівнює 288 ± 41 у краніальній і 382 ± 61 мкм у каудальній частинах (табл.).

Адвентиція у всіх дослідних птахів розвинута нерівномірно, трапляються ділянки, де вона сягає значної товщини до 40 мкм.

Висновки

1. Найбільша товщина слизової оболонки стравоходу спостерігається у індички – 598 ± 271 у краніальній і 512 ± 223 мкм в каудальній частині органа. У перепелів даний показник дещо більший (631 ± 242) у краніальній частині і майже вдвічі менший (227 ± 98 мкм) у каудальній. У курей товщина слизової оболонки становить лише 194 ± 64 у шийній і 163 ± 38 мкм у черевній частинах.

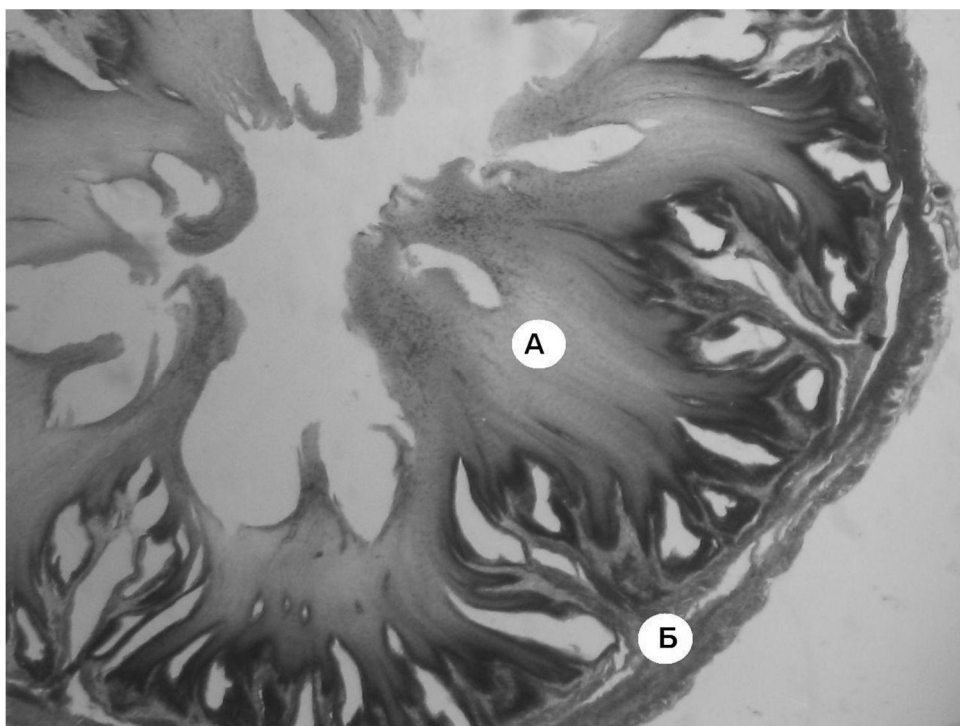


Рис. 4. Мікроскопічна будова фрагмента краніальної частини стравоходу перепела: а – плоский багатошаровий епітелій; б – м'язова оболонка. Гематоксилін та еозин. x 32

Морфометричні показники слизової та м'язової оболонок стравоходу свійської птиці, М±m

Вид тварини	Краніальна частина		Каудальна частина	
	слизова оболонка, мкм	м'язова оболонка, мкм	слизова оболонка, мкм	м'язова оболонка, мкм
Перепели	631±242	144±21	227±98	206±43
Кури	194±64	288±41	163±38	382±61
Індички	598±271	904±281	512±223	948±294

2. М'язова оболонка у шийній частині стравоходу курей становить 288±41, у черевній – 382±61 мкм. У індичок товщина м'язової оболонки порівняно з куркою зростає і займає перед волом 904±281, за волом – 948±294 мкм. Найменша товщина м'язової оболонки виявляється у перепелів – 144±21 у краніальній і 206±43 мкм в каудальній частинах.

Список літератури

1. Автанділов Г.Г. Медицинская морфометрия: [руководство] / Г.Г.Автанділов–М.: Медицина, 1990. – 387 с.
2. Горальський Л.П. Основи гістологічної техніки і морфофункціональні методи досліджень у нормі та при патології / Л.П.Горальський, В.Т.Хомич, О.І.Кононський – Житомир: «Полісся», 2005. – 288 с.
3. Жукова Н.Ф. Функциональная морфология и эволюция пищеварительной системы рукокрылых: Автореф. дис. ... на соискание науч. степени канд. биол. наук.: 03.00.08 / АН Украины, ин-т зоологии им. Шмальгаузена. – К., 1993. – 26 с.

4. Иванова О.В., Пузырев А.А. Цитогенез и дифференцировка эндокриноцитов эпителия толстой кишки кур и крыс в онтогенезе // Морфология. – 1996. – №3. – С. 106–111.

5. Ярошенко Ф.О. Нац. наук. Центр "Ин-т аграр. економіки" Автореф. дис. д-ра екон. наук: 08.07.02 / — К., 2004. — 33 с.

В работе описаны особенности гистоструктуры и морфометрические показатели пищевода половозрелой птицы в видовом аспекте. Установлено, что толщина слизистой оболочки пищевода у всех опытных птиц максимально развита в краниальной части органа. Мышечная оболочка сильнее развита в каудальной части пищевода.

Пищевод, домашняя птица, слизистая оболочка, мышечная оболочка.

The thesis enlightens the peculiarities of histostructure and morphometric indexes of esophagus of adult poultry in species. We found out that the thickness of esophagus tunica mucosa of all researched poultry is highly developed in cranial part of organ. The tunica muscularis more developed in caudal part of organ.

Esophagus, poultry, tunica mucosa, tunica muscularis.