

РАСПРОСТРАНЕНИЕ ПАТОЛОГИИ ВНУТРЕННИХ ПОЛОВЫХ ОРГАНОВ КОРОВ

С. Б. Заремблук, Г. Н. Калиновский

Житомирский национальный агроэкологический университет,
г. Житомир, Украина

(Поступила в редакцию 11.06.2015 г.)

Аннотация. При патологоанатомическом исследовании внутренних половых органов от 35 бесплодных коров из 100 забитых изменения в одном органе обнаружили только у 12 коров, у остальных 23 коров патологоанатомические изменения характеризовались совместным течением воспалительного процесса. В 13 случаях матка, яичники и маточные трубы были слеплены фибрином в один конгломерат. У 5 коров течение субклинического хронического эндометрита при незначительном накоплении экссудата в полости рогов сочеталась с кистозным перерождением маточной трубы. При наличии фолликулярной кисты или кисты жёлтого тела в одном яичнике, в другом обнаруживали на разной степени развития поверхностные фолликулы, жёлтые и белые тела.

Summary. Under the pathologoanatomical research of internal genitals from 35 infertile cows of 100 killed the changes in one body are determined only in 12 cows. In other 23 cows the pathologoanatomical changes are characterized by the combined course of general inflammatory process with synchronous damages of internal genitals. In 13 incidents uter, ovariums and uter tubes were sculptured by fibrin in one conglomerat. In 5 cows course of subclinical chronical endometritis is combined with cystous degeneration of uter tube. At presence of cyst or yellow body in one the ovaries in other found out on the different degree of development superficial follicles, or presence in one ovary of yellow and white body.

Введение. Несмотря на большие достижения в развитии ветеринарной медицины, в животноводстве наблюдаются нарушения репродуктивной функции самок, обусловленные как внутренними, так и внешними факторами, связанными с расстройством нейрогуморальной

регуляции, дисфункцией и заболеваниями яичников, условиями содержания, кормления и эксплуатации.

Выявление морфофункциональных изменений в половых органах в норме и при патологии дает ценный материал для изучения регуляции репродуктивной функции.

Н. Т. Плишко считает, что бесплодие у коров часто возникает при сальпингите и совместной патологии яичников и маточных труб – сальпингооофорите. Можно также согласиться с его утверждением о том, что на ферме всегда есть бесплодные коровы с неопределенным диагнозом [8].

Исследования В. И. Бородыни и соавторов показали, что основными причинами бесплодия коров и телок является дисфункция половых желез, в частности, гипофункция яичников, которая у высокопродуктивных коров достигает 21-65% поголовья [1].

И. А. Порфирьев (2006) болезни яичников диагностировал в 79,57% от общего количества исследуемых животных, в том числе, мелкую фолликулярную кистозность в 48,35% больных коров, гипофункцию яичников – в 21,39%, кисты желтого тела – в 0,52%, персистентное желтое тело – в 4,34%, атрофию яичников – в 1,73%, оофорит – в 1,47% и склероз яичников – в 1,26% коров [7].

В. М. Шириев (2000) установил, что гипофункция яичников наносит хозяйствам значительный экономический ущерб вследствие снижения производительности, затрат на диагностику и лечение, преждевременной выбраковки высокопродуктивных коров [10].

В. Я. Никитин и др. (2007) установили, что причиной симптоматической формы бесплодия является воспалительный процесс в матке, который развивается в результате проникновения в нее условно патогенной микрофлоры при задержании последа, родовспоможении, нарушении ветеринарно-санитарных правил во время искусственного осеменения животных [6].

По другим данным [4], причинами симптоматической формы бесплодия коров были нарушения функции яичников, в частности, гипофункция в 27,6%, персистентное желтое тело яичников – 18,8%, киста яичников – 18,3%, склероз яичников – 3,9%, гипотония матки – 36,2%, атеросклероз и склероз яичников – 6,3%, сальпингит – 13,8% коров.

Отдельные авторы сообщают, что из-за симптоматической формы бесплодия коров-первотелок (В. В. Гончаренко, 2011) и коров старшего возраста (Г. П. Грищук, 2013) патологические процессы одновременно возникают в яичниках, матке и в маточных трубах.

Цель работы: исследовать половые органы, отобранные после убоя коров для выяснения причины их бесплодия.

Материал и методика исследований. Работа выполнена в течение 2014-2015 гг. Материалом для исследования были внутренние половые органы, полученные от 100 забитых коров. После их общего осмотра, матку, маточные трубы и яичники отпрепаровывали, тщательно исследовали, определяли их параметры, описывали обнаруженные отклонения относительно их функциональных и анатомических параметров. Объективность выявленных изменений фиксировали фотографированием. С отдельных участков органов высекали ткани для гистологического исследования.

Результаты исследования и их обсуждение. Из 100 забитых у 35 бесплодных изменения в одном органе обнаружили только у 12 коров, в том числе субклинический хронический эндометрит в одной, персистентное желтое тело правого яичника – в 3-х, левого в одной, кисту яичников правостороннюю – в 3-х, гипофункцию яичников – у 4-х коров. У остальных 23 коров патологоанатомические изменения характеризовались совместимым течением общего воспалительного процесса с одновременным поражением внутренних половых органов: матка – маточные трубы – яичники – у 13, матка – маточные трубы – киста яичников – у 5 или персистентное желтое тело – у 3, маточные трубы – яичники – у 2. В 13 случаях матка, яичники и маточные трубы были склеены фибрином в один конгломерат. У 5 коров течение субклинического хронического эндометрита сочеталось с кистозным перерождением маточной трубы.

J. Plank (1978) отмечает, что избыточное кормление коров почти вдвое снижает число родов с нормальной инволюцией матки, после родов в 2,5 раза увеличиваются случаи метритов и в 2 раза – число коров с кистами яичников [11].

А. В. Глаз установил, что из всех функциональных нарушений яичников большой научный и практический интерес представляют кисты яичников, поскольку они являются причиной бесплодия у 1,7-60% гинекологически больных коров [5].

В. В. Гончаренко (2011) выявил, что из 127 бесплодных коров-первотёлок у 45 диагностировали персистентное желтое тело, в 22 случаях гипотрофию яичников, в 32 – гипотонию и атонию матки, в 11 – сальпингит, в 17 – субклинический хронический эндометрит [2].

По данным В. Н. Слепченко и др. (2011), основной причиной бесплодия у 82,3% коров были болезни яичников, среди которых 64,6% приходилось на персистентное желтое тело и 17,7% на болезни матки [9].

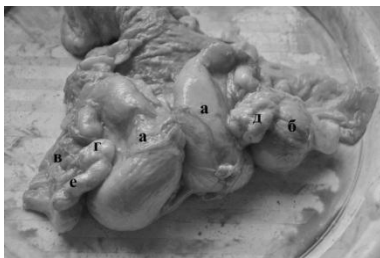

Рисунок 1 – Адгезивный метросальпингоофорит:
рога матки (а); правый яичник (б); левый яичник (в); права маточная труба (д); левая маточная труба (г); киста левой маточной трубы (е)

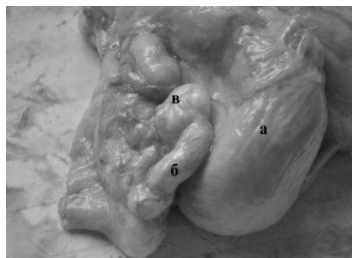


Рисунок 1а – Адгезивный метросальпингоофорит:
рог матки (а); маточная труба (б); киста маточной трубы (в)

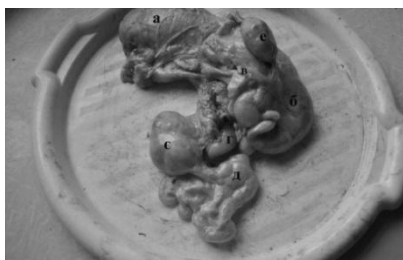

Рисунок 2 – Адгезивный сальпингоофорит:
тело матки (а); правый рог матки (б); права маточная труба (в); левый рог матки (г); левая маточная труба (д); левый яичник (е); правый яичник (е)

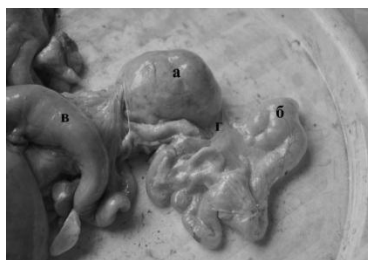


Рисунок 2а – Адгезивный сальпингоофорит:
киста левого яичника (а); киста левой маточной трубы (б); левый рог (в); нити фибрина (г)

При сочетании субклинического хронического эндометрита, кисты яичника и маточной трубы (рис. 2, 2а) нитки фибрина склеивали воронку маточной трубы (г) с яичником, левый рог, перешеек трубы и яичник (рис. 2, 2а).

При наличии кисты или жёлтого тела в одном яичнике, в другом обнаруживали поверхностные фолликулы разной степени развития, или отмкнулись в одном яичнике жёлтое тело и фолликулы (рис. 3, 3а).

В некоторых случаях оба рога матки были наполнены экссудатом, участок перешейка маточной трубы увеличен, наполнен экссудатом, ограничен от вершины рога матки и при надавливании жидкость не смешалась из полости рога в маточную трубу, а из маточной трубы

в полость матки. Маточная труба была разделена перешейками на несколько полостей, которые не сообщались между собой (рис. 1, 1а).

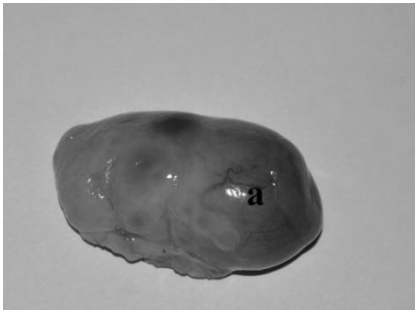


Рисунок 3 – Персистентное желтое тело яичника
персистентное желтое тело (а)

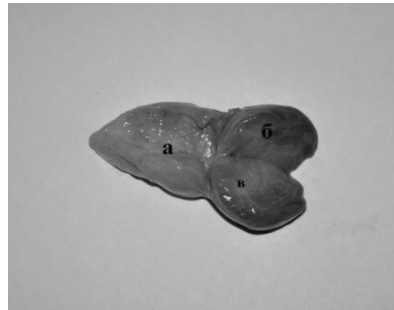


Рисунок 3а – Яичник и персистентное желтое тело на разрезе:
яичник (а); персистентное желтое тело (б); перегородки (в)

Заключение. 1. Из 100 забитых коров у 35 бесплодных изменения в одном из внутренних половых органов обнаружили только в 12 случаях, у остальных 23 коров патологоанатомические изменения характеризовались совместимым течением общего воспалительного процесса.

2. В 13 случаях матка, яичники и маточные трубы были склеены фибрином в один конгломерат. У 5 коров течение субклинического хронического эндометрита сочеталась с кистозным перерождением маточной трубы.

3. Кисты выявляли в левом яичнике при нормальном состоянии правого, или при наличии в нем персистентного желтого тела.

ЛИТЕРАТУРА

1. Бородиня В. І. Ефективність деяких методів лікування корів із гіпофункцією яєчників / В. І. Бородиня, В. М. Слєпченко // Вісник БДАУ 2003. – Вип. 25. – Ч. 1. – С. 41-45.
2. Гончаренко В. В. Клініко-симптоматичне і патогенетичне обґрунтування профілактики неплідності корів – первісток: автореф: дисс. здобуття наукового ступеня кандидата ветеринарних наук / В. В. Гончаренко. – Суми, 2011. – 19 с.
3. Григорян В. Х. О некоторых вопросах характера действия овариолизаторов, лютеолизаторов, прогестерона и их применение при персистенции желтого тела у коров: автореф. дисс. на соискание ученой степени кандидата вет. наук / В. Х. Григорян – Ереван, 1971 г.
4. Гришук Г. П. патогенетичне обґрунтування профілактики симптоматичної неплідності корів та тлі затримання посліду: автореф: дисс. здобуття наукового ступеня кандидата ветеринарних наук / Г. П. Гришук. – Суми, 2013. – 20 с.
5. Глаз А. В. Особенности течения функциональных нарушений яичников у коров // Учен. зап / Гродн., СХИ. 1994. - Вып. 4. – 106 с.

6. Никитин В. Я. Бесплодие импортного скота и меры его профилактики / В.Я. Никитин, В. С. Скрипкин, Н. С. Паращенко // Российский ветеринарный журнал: спец. вып.- 2007.- С. 4-5.
7. Порфирьев И. А. Бесплодие высокопродуктивных молочных коров / И. А. Порфирьев // Ветеринария. – 2006. – № 10. – С. 39-41.
8. Плишко Н. Т., Коляденко В. Г., Плишко В. Н. Новые аспекты начальных стадий оплодотворения: значение для практики. К., 2001. – 80 с.
9. Слепченко В. М. Персистентне жовте тіло яєчників у корів: розповсюдженість та лікування: збірник наукових праць «Наукові доповіді НУБіП» / В. М. Слепченко, Ю. В. Жук, М. М. Михайлюк, Ю. В. Синявський. – Київ, 2011 – 7 (29).
10. Шириев В. М. Гормональная терапия при дисфункции яичников у коров / В. М. Шириев, В. И. Лопарев, В. А. Титова // Ветеринария. – 2000. – № 10. – С. 35-36.
11. Plank J. Fütterung der trockenstehenden Kuh aber richtig. Bauer.-1978.-V.31 .-№ 19.- P. 7.