

УДК 636.2:619:616:591.465.3

СОНОГРАФИЧЕСКАЯ ДИАГНОСТИКА ПАТОЛОГИИ ЯИЧНИКОВ У КОРОВ-ПЕРВОТЕЛОК

Ревунец А.С., Грищук Г.П.

Житомирский национальный агроэкологический университет, г. Житомир, Украина

*Комплексная и своевременная диагностика патологии яичников с помощью прибора ультразвукового действия Tringa дает возможность снизить количество бесплодных коров, а также спланировать мероприятия по ее ликвидации, своевременно проводить стимуляцию, лечение и выбраковку бесплодных коров-первотелок. **Ключевые слова:** бесплодие, коровы-первотелки, яичники, анафродизия, кисты.*

SONOGRAPHIC DIAGNOSTICS OF OVARIAN PATHOLOGY IN COWS-FIRSTCALF HEIFERS

Revunetz A.S., Grischuk G.P.

Zhytomyr National Agroecological University, Zhytomyr, Ukraine

*The complex and modern diagnostics of ovarian pathology with the ultrasound device Tringa makes it possible to reduce the number of infertile cows, and also to plan the measures for its elimination, to timely stimulate, treat and cull of the infertile cows-firstcalf heifers. **Keywords:** infertility, cows-firstcalf heifers, ovaries, anafrodyziya, cysts.*

Введение. Ранняя сонографическая диагностика стельности высокопродуктивных молочных коров и коров-первотелок очень актуальна, поскольку дает возможность своевременно корректировать условия кормления и содержания, проводить запуск, а также организовывать растел. Кроме того, не менее важным является выявление бесплодных коров, причин бесплодия, что в свою очередь дает возможность обосновать, разработать и использовать профилактические и лечебные мероприятия [2, 6].

Ультразвуковое исследование стало незаменимым источником информации о состоянии внутренних половых органов, что позволяет определить стадию полового цикла, а также оптимальное время осеменения коров [1, 3, 4, 8].

Анализ литературных источников свидетельствует о том, что патология яичников – одна из наиболее распространенных причин симптоматического бесплодия коров. У высокопродуктивных коров-первотелок чаще всего диагностируют гипофункцию, персистентное желтое тело и кисты яичников. Перечисленные патологии очень часто протекают совместно. С помощью ректальной пальпации выявить изменения, которые возникают при этом в яичниках, не всегда удается [5, 6].

Ультразвуковое исследование как способ диагностики состояния внутренних половых органов в последние 10 лет приобрело широкое распространение в хозяйствах Украины разных форм собственности [6, 7].

В гуманной гинекологической практике, согласно классификации ВОЗ, разработана и внедрена ультразвуковая диагностика 11 состояний внутренних половых органов. Классификация подобного рода, по нашему мнению, необходима и в ветеринарной гинекологии.

Исследования с использованием различных приборов УЗД в ветеринарном акушерстве и гинекологии сосредоточены в основном на диагностике беременности, а также на состоянии яичников и матки. Об эффективности ультразвукового исследования при диагностике функциональных нарушений яичников у коров сообщают Харута Г.Г., Кошевой В.П. и другие [1, 3, 7, 8].

Цель работы – методом ультразвуковой диагностики дополнить и уточнить выявленную ректальной пальпацией патологию яичников у коров-первотелок.

Материалы и методы исследований. Объектом исследований были коровы-первотелки.

Материалом для исследования были матка, а также яичники у коров-первотелок.

Ультрасонографические исследования осуществлялись с помощью ветеринарного ультразвукового аппарата «Тринга» (Tringa Vet).

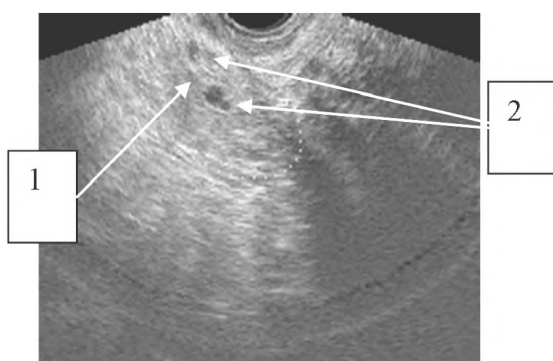
Результаты исследований. Методом ультразвукового исследования установили овальную форму и ровную поверхность яичников, наличие однородной низкой эхогенности корковой зоны и 3-4 везикулярных фолликулов, диаметром не более 3 мм (рисунок 1), что свидетельствует об отсутствии патологических изменений в паренхиме коркового и сосудистого шаров яичников, а наличие в сосудистом шаре «дремлющих» везикулярных фолликулов свидетельствует о низком уровне гипофизарных гормонов, что, в свою очередь, тормозит фолликулогенез и клинически проявляется анафродезией.

При длительной анафродизии количество везикулярных фолликулов не изменяется, но они смещаются в корковый слой.

У отдельных коров-первотелок изменения параметров яичников не выявлено, но они имели размытые контуры. При однородной эхонегативной структуре тканей яичника на левой боковой стенке было выявлено тонкое эхопозитивное утолщение коркового слоя, что характерно для капсулы. Отсутствие визуализации фолликулов указывает на потерю функции яичника.

Сонографическое исследование при гипофункции яичника дает возможность объективно определить характер патологических изменений в тканях яичников (рисунок 2), в частности, их

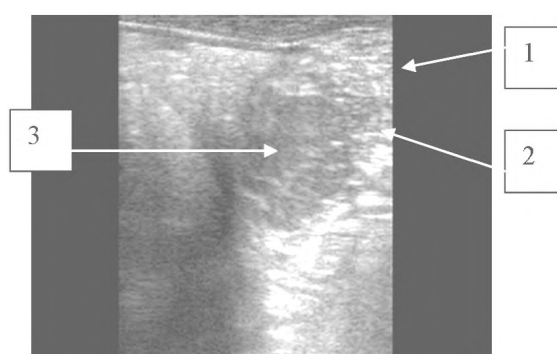
неоднородность, наличие мелких эхонегативных образований с различной эхогенностью и отсутствием фолликулов. Эхопозитивные образования находятся в участке яичниковой части яйцевода.



1 – ткань яичника;

2 – везикулярные фолликулы

Рисунок 1 - Эхоструктура яичника при гипопункции и продолжительной анафродизии

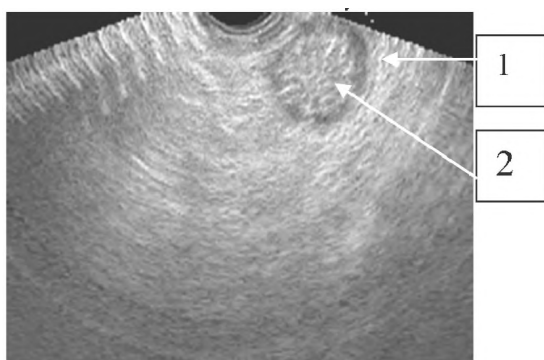


1 – капсула яичника; 2 – эхонегативные образования;

3 – соединительнотканые тяжи

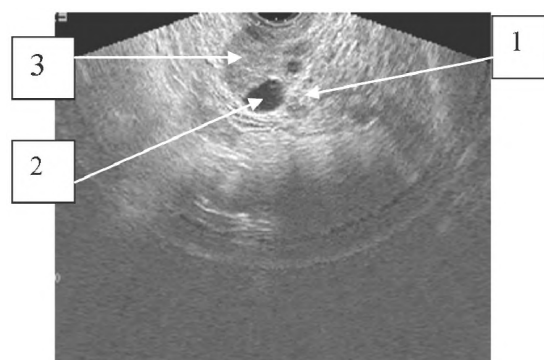
Рисунок 2 - Ультразвуковой срез яичника при гипотрофии

Склероз яичников проявляется более глубокими морфологическими изменениями тканей (рисунок 3). При склерозе яичника он имеет округлую форму, его кортикальный слой является эхонегативным (капсула), а в мозговом слое появляются диффузные фибриновые образования, которые в корковом слое имеют округлую форму, склеротизированы, атрезированы, окружены соединительнотканной плотной капсулой.



1 – эхонегативная капсула; 2 – мозговой слой с диффузными фибриновыми образованиями

Рисунок 3 - Ультразвуковое изображение склеротизированного яичника



1 – ткань яичника; 2 – фолликулы;

3 – лютеальная ткань

Рисунок 4 - Эхограмма яичника с персистентным желтым телом и фолликулами

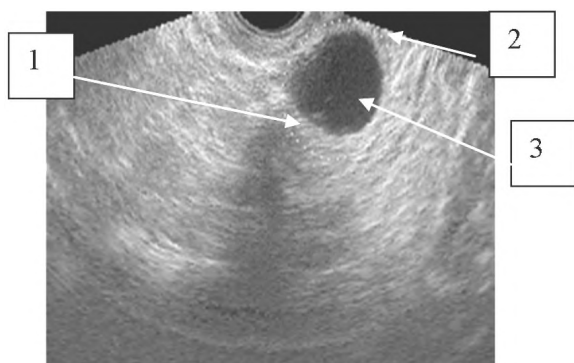
Таким образом, при гипотрофии и склерозе яичников наблюдаются закономерные изменения, которые указывают на углубленные деструктивные процессы в тканях. Границы между тканями мозгового и коркового слоев отсутствуют. В тканях яичника локализуется значительное количество эхопозитивных тяжей.

Известно, что для диагностики патологии яичников и матки проводят двух- либо трехкратные исследования и выявляют желтые тела, которые не рассосались на протяжении 14-21-го дня. Желтое тело при пальпации определяется как образование, выступающее над поверхностью яичника, различной формы, а также более плотной консистенции, чем ткань самого яичника. При небольших размерах яичника и локализации персистентного желтого тела в глубине фолликулярного слоя его диагностика усложняется и только сонографический метод дает возможность установить такие персистентные желтые тела (рисунок 4). На рисунке 4 видно, что желтое тело размещается в глубине яичника, имеет диаметр до 1 см и от тканей самого яичника оно отличается большей эхогенностью (имеет темно-серое эхоотображение). Структура лютеальной ткани неоднородна, мелкозернистая.

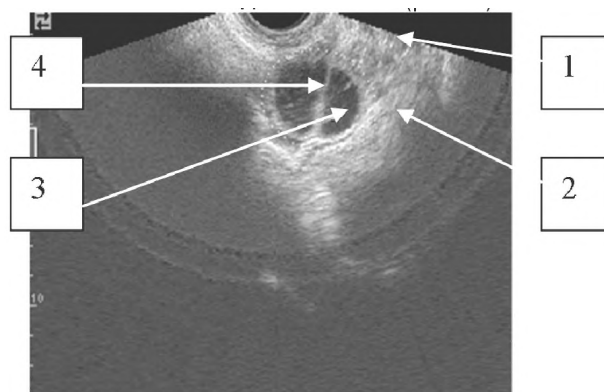
Значительные проблемы в воспроизводстве коров-первотелок возникают при кистозных патологиях яичников. Распространение их относительно небольшое (3-7%), но что касается восстановления фертильности больных данной патологией животных, частота их невелика, так как патогенез кист мало изучен, а существующие методы лечения недостаточно эффективны. Пальпаторная диагностика данной патологии устанавливается по таким характеристикам: значительное увеличение и шарообразная форма яичников, а также наличие флюктурирующих пустот. Дифференциация лютеиновых и фолликулярных кист проводится по изменениям ритмов

полового цикла. При образовании мелких кистозных образований установить диагноз не всегда удается.

Ультразвуковым исследованием яичников коров-первотелок установлено, что основными показателями является наличие в яичнике жидкости, а разница между лютеиновыми и фолликулярными кистами дифференцируется по толщине и эхогенности их оболочек. У 72% животных с кистозным перерождением в яичнике локализуется одна киста (рисунок 5).



1 – ткань яичника; 2 – оболочка кисты; 3 – эхонегативное содержимое кистозной полости
Рисунок 5 - Эхограмма яичника при фолликулярной кисте



1 – ткань яичника; 2 – стенка кисты; 3 – фиброзная перегородка; 4 – эхопозитивные включения в содержимом кистозной полости
Рисунок 6 - Эхоизменения в структуре фолликулярной кисты через 45 дней

На рисунке 5 отображена фолликулярная однокамерная киста яичника коровы в начальной стадии заболевания. Киста визуализируется как эхонегативный жидкостный объект. Размеры кисты составляют 55 x 50 мм, она имеет круглую форму, тонкие стенки (1,2-2,5 мм), ровные и четкие контуры. Структура содержимого кистозной полости однородная. Внизу ее, с левой стороны, располагаются малой интенсивности, небольших размеров включения.

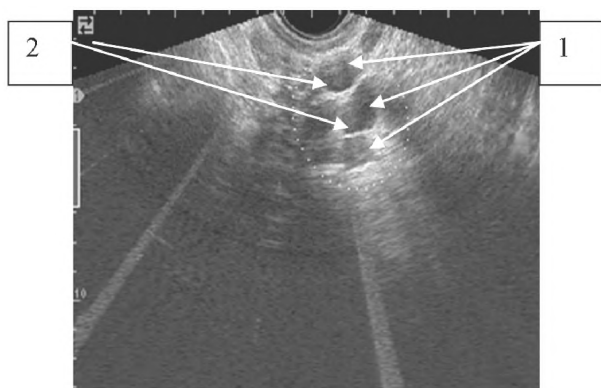
Дальнейшие наблюдения показали, что в стенках кисты происходят изменения, которые характеризуются осложнениями хронической стадии болезни (рисунок 6).

Установлено, что киста стала более круглой формы, а ее размеры уменьшились до 52 x 50 мм. Стенки же кисты, наоборот, стали толще (до 4 мм) и приобрели высокую эхоплотность, а в середине полости образовалась эхопозитивная перегородка шириной до 3,5 мм. Содержимое кистозного образования эхонегативно. Структура тканей яичников неоднородна, эхопозитивна.

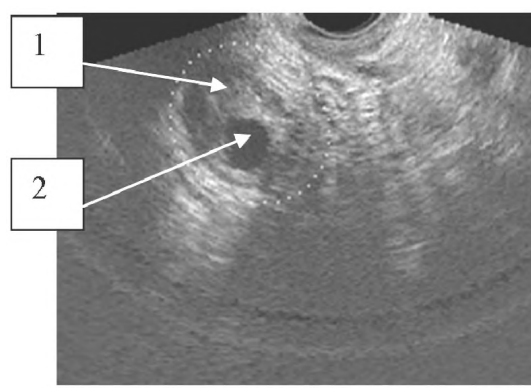
Таким образом, по таким сонографическим показателям, как эхоплотность и толщина стенки кисты, можно определить стадию развития патологического процесса в яичнике.

У 25% коров-первотелок с фолликулярной кистой яичника возможно возникновение новых, аналогичных пустот (поликистоз), которые плотно располагаются одна возле одной своими тонкими стенками, образуя многокамерную кисту. Наиболее часто образуются двухкамерные кисты. В отдельных случаях количество камер в кисте бывает больше, чем две.

Кроме того, при проведении исследований установлено, что в яичнике образовалось приблизительно пять одинаковых кистозных камер, которые имеют внутренние перегородки повышенной эхоплотности и различной толщины. Внизу наблюдается участок с выраженной эхопозитивностью (рисунок 7).



1 – кистозные камеры; 2 – тканевые перегородки
Рисунок 7 - Эхоизображение поликистоза



1 – ткань желтого тела; 2 – кистозная полость
Рисунок 8 - Эхоизображение желтого тела с кистозным образованием

Исходя из этого, можно сделать вывод, что кисты имеют хронический длительный процесс образования, который сопровождается перерождением и утолщением стенок их камер, эхоизменениями жидкостного их содержимого, вследствие чего кисты являются первопричиной склеротических изменений в тканях яичников.

В дальнейшем стенки кисты могут значительно утолщаться за счет склеротизированной фибринозной ткани, а также фибринозных отложений в их середине и при этом наблюдается возникновение внешних рубцовых образований, что в свою очередь приводит к возникновению склерокистоза.

Анализируя следующую эхограмму (рисунок 8), установлено, что в яичнике визуализируется лютеальная ткань, которая имеет большую эхоплотность, чем обычная ткань яичника. В середине желтого тела определяется кистозная полость размером 5,6 x 4 мм. Ее содержимое эхонегативно, однородное, стенка имеет повышенную эхоплотность и толщину до 5 мм. Размеры яичника 3,0 x 2,4 x 2,6 мм, а его эхоструктура приравнивается к показателям при гипофункции. Недостаточно изученными в ветеринарной гинекологии остаются воспаления и опухоли яичников. Клиническая диагностика оофорита и опухолей яичников базируется на выявлении изменений в яичниках (увеличение размеров, неоднородная консистенция, болезненность при пальпации и др.). Становится понятным, что при такой диагностике патология часто становится неопределенной.

На эхограмме яичника при оофорите видно, что форма его круглая, контуры нечеткие. Наблюдается увеличение его размеров до 4,0 x 3,3 x 3,1 мм, а иногда и больше. В нижней его части визуализируется уплотненный участок капсулы с повышенной эхоплотностью и спайки яичниковой части яйцевода. Структура тканей яичника неоднородна, содержит эхонегативные пустоты с нечеткими контурами и участками высокой эхоплотности. В левой его части виден тканевой объект с четко установленной эхопозитивностью. Ткань яйцевода также неоднородна, эхоплотная, с небольшими эхонегативными участками.

Таким образом, можно сделать вывод, что у коров-первотелок имеет место хронический сальпингит с интенсивными спайками и кистозным образованием в комплексе с хроническим оофоритом.

Заключение. При диагностике патологии яичников у коров-первотелок необходимо использовать клинический и сонографический методы диагностики. Сонографическое исследование дает возможность объективно установить характер патологических изменений в тканях яичника при таких патологиях как их гипофункция гипотрофия, склероз, персистентное желтое тело и кисты. Использование эхограмм дает возможность провести четкую дифференциальную диагностику патологии яичников.

Литература. 1. Власенко, В. М. Сучасні методи інструментальних досліджень у ветеринарній хірургії : навч. посіб. / В. М. Власенко, М. В. Рублено, М. Г. Ільницький. – Біла Церква : БНАУ, 2010. – 11 с. 2. Фізіологія та патологія розмноження великої рогатої худоби / [Г. М. Калиновський, В. А. Яблонський, Г. П. Гришук та ін.]. – 2-ге вид., перероб і допов. – Житомир : ФОП Євенок О. О., 2014. – 420 с. 3. Ультрафонофорез як складова програм терапії тварин з гонадопатіями / В. П. Кошовий, С. Я. Федоренко, В. П. Беседовський, С. В. Науменко // *Наук. вісн. нац. ун-ту біоресурсів і природокористування України*. – 2009. – Вип. 136. – С. 55–59. 4. Структурна репарація гонад у тварин при застосуванні фармакоультрафонофорез / В. П. Кошовий, С. Я. Федоренко, В. П. Березовський, С. В. Науменко // *Вісн. СНАУ*. – 2009. – Вип. 2 (23). – С. 61–70. 5. Ревунець А. С. Сонографічна діагностика патології яєчників у корів-первісток / А. С. Ревунець, Г. П. Гришук // *Інноваційні технології та інтенсифікація розвитку національного виробництва : матеріали III міжнар. наук.-практ. конф., 20-21 жовт. 2016 р. : у 2-х ч.* – Тернопіль : «Крок», 2016 – С. 226–228. 6. Ревунець, А. С. Сонографічне дослідження при кістах яєчників у корів-первісток / А. С. Ревунець, Г. П. Гришук, Я. Ю. Веремчук // *Проблеми заразної та незаразної патології тварин : матеріали міжнар. наук.-практ. конф. присвяч. 10-тиріччю кафедри паразитології, ветеринарно-санітарної експертизи та зоогієєні, 2-4 лист. 2016 р.* – Житомир : «Полісся», 2016 – С. 135–138. 7. Федоренко, С. Я. Використання ультразвукових сканерів та теплові зоріє для визначення функціонального стану яєчників / С. Я. Федоренко // *Вісник ЖНАЕУ*. – 2012. – № 1(32), т. 3, ч. 2. – С. 207–211. 8. Діагностика гінекологічних хвороб корів із застосуванням сонографії / Г. Г. Харута, С. В. Власенко, Д. В. Подвалюк [та ін.] // *Вісник БДАУ*. – 2000. – Вип. 13., ч. 1. – С. 202–206.