

УДК 619:591.42:616.24:636.5/615.37

## МОРФОЛОГІЯ ЛЕГЕНЬ КУРЕЙ ЗА ВАКЦИНАЦІЇ ПРОТИ ІНФЕКЦІЙНОГО БРОНХІТУ ТА ЗАСТОСУВАННЯ ІМУНОМОДУЛЯТОРА АВЕССТИМ™

С. В. Гуральська

e-mail: guralaska@ukr.net

Житомирський національний агроекологічний університет,  
бульвар Старий, 7, м. Житомир, 10008, Україна

У статті наведено дані про вплив вакцинації курей проти інфекційного бронхіту та застосування імуномодулятора Авесстим™ на морфологію легень. Висвітлено поствакцинальні зміни гістоархітекτονіки та морфометричних показників в легенях дослідних курей, які мали пряме відношення до кратності вакцинації та були зумовлені віковими особливостями дослідних тварин у постнатальному періоді онтогенезу. При цьому імунізація вакцинами (живою ліофілізованою – штам Н-120, живою ліофілізованою – штам 4–91 та інактивованою вакциною) молодяку курей проти інфекційного бронхіту супроводжується морфологічною перебудовою легень. Так, результати наших гістологічних досліджень показали, що за вакцинації проти інфекційного бронхіту курей відбувалися зміни гістоструктури легень, особливо у 20 та 40-добовому віці, які проявлялись гіперемією легень, набряком стінок пневмокапілярів та респіраторного епітелію. У курей при застосуванні імуномодулятора Авесстим™ лише у 90-добовому віці виявляли лімфоїдну інфільтрацію парабронхіальної стінки легень.

Отримані результати вказують на те, що застосування курям у період їх виводу в умовах інкубаторію, з метою стимуляційної дії імунної відповіді гуморального імунітету, імуномодулятора Авесстим™ аерозольно, потім шляхом випоювання його із розрахунку 10 мл на 1 літр води (1:1000), за дві доби до та дві доби після вакцинації не справляло негативного впливу на гістоархітектоніку легень, а навпаки сприяло підвищенню їх морфофункціонального стану.

Важливим критерієм морфофункціонального стану легень є визначення площі респіраторної частини щодо загальної площі органа. Тут слід наголосити, що площа дихальної частини легень у курей другої дослідної групи 40, 90 та 110-добового віку (при застосуванні імуномодулятора) стосовно до тільки вакцинованих, та особливо порівняно з контролем, зростає, а сполучнотканинна основа, відповідно, зменшується.

**Ключові слова:** кури, легень, Авесстим™, морфологія, вакцинація, інфекційний бронхіт.

### Постановка проблеми

Єдино можливою альтернативою вакцинації може бути застосування імуномодулюючих препаратів. Вони можуть бути цінними для посилення специфічної імунопрофілактики, стимуляції групового захисту сил організму при контакті з невідомими і маловивченими мікроорганізмами [1, с. 95]. Так, І. В. Бушуєв, А. В. Березовський, Є. Г. Книш, О. І. Панасенко (2014) довели, що препарат Авесстим™ підвищує поствакцинальну противірусну імунну відповідь і, як імуностимулятор, може бути рекомендованим під час вакцинацій птиці проти вірусних хвороб [1, с. 96].

### Аналіз останніх досліджень і публікацій

Авесстим™ активізує біохімічні процеси в клітинах, має антиоксидантний вплив, нормалізує обмін речовин, володіє протизапальною, гепатопротектною та детоксикантною активністю [1, с. 95]. Доведено, що комплексне використання препаратів

«Авесстим™» та «Світсел» покращує рівень обміну речовин і в результаті сприяє підвищенню резистентності та інтенсивності росту птиці [2, с.132]. Застосування препарату Авесстим™ у схемі вакцинації курчат зумовлює дозозалежну стимульовальну дію на формування специфічної й неспецифічної резистентності, посилює вироблення поствакцинальних антитіл і збільшує відсоток імунної птиці до вакцинних вірусів [3, с.17]. За результатами біохімічних та імуноморфологічних досліджень встановлено, що оптимальною дозою даного препарату є 5,0 мг/кг маси тіла, яка підвищує імунний статус птиці [4, с. 367]. Застосування імуномодулятора Авесстим™ шойно вилупленим курчатам в умовах інкубаторію – аерозольно, потім шляхом випоювання із розрахунку 10 мл на 1 літр води (1:1000), за дві до та дві доби після вакцинації стимулює розвиток імунних утворень, що проявляється збільшенням кількості та розмірів часточок у клоакальній сумці [5, с.14]. Встановлено, що препарат посилює імунну

відповідь на вакцину інфекційного бронхіту та інфекційного енцефаломієліту, а також забезпечує збільшення відсотка поголів'я носіїв антитіл з 38–47 % до 100 % [6, с. 158]. Березовський А. В., Фотіна Г. А., Олефір О. М. виявили, що Авесстим™ позитивно впливає на показники загальної резистентності птиці [7, с. 128].

Використання імуномодуляторів є перспективним напрямом для створення напруженого протівірусного імунітету, стимуляції неспецифічної резистентності організму птиці, зниження поствакцинальних ускладнень, підвищення збереження і продуктивності.

#### **Мета, завдання та методика досліджень**

**Метою** наших досліджень було дослідження впливу імуностимулятора Авесстим™ на мікроскопічну будову і морфометричні показники легенів курей різного віку за вакцинації проти інфекційного бронхіту.

Для досягнення мети необхідно було вирішити наступні завдання: 1. визначити морфологічні показники легенів курей кросу Хайсекс браун 8, 20, 40, 90 та 110-добового віку, адаптованих до умов СТОВ «Старосолотвинська птахофабрика» с. Старий Солотвин Бердичівського району Житомирської області; 2. з'ясувати вплив імуностимулятора Авесстим™ на мікроскопічну будову і морфометричні показники легенів курей різного віку за вакцинації (живою ліофілізованою вакциною штаму Н-120 серотипу Массачусетс, живою вакциною проти ІБК штаму 4-91 та інактивованою вакциною ІБ/ХН/СЗН).

Для досліду відібрали курей віком 1 доба, вирощених в умовах СТОВ „Старосолотвинська птахофабрика” Бердичівського району Житомирської області, розділених за принципом аналогів на три групи по 70 голів у кожній. Перша група – контрольна, клінічно здорові кури; друга – дослідна, курей якої вакцинували згідно із планом щеплень ремонтного молодняку живою ліофілізованою вакциною штаму Н-120 серотипу Массачусетс (фірми «Інтервет», Нідерланди) (два рази на першу та 30-у добу), живою ліофілізованою вакциною штаму 4-91 (фірми «Інтервет», Нідерланди) (два рази на 13 та 80-у добу) та інактивованою вакциною ІБ/ХН/СЗН (фірми «Інтервет», Нідерланди)

(один раз на 100-у добу); третя група – дослідна, курей якої вакцинували згідно із планом щеплень ремонтного молодняку живою ліофілізованою вакциною штаму Н-120 серотипу Массачусетс (два рази на першу та 30-у добу), живою ліофілізованою вакциною штаму 4-91 (фірми «Інтервет», Нідерланди) (два рази на 13 і 80-у добу) та інактивованою вакциною ІБ/ХН/СЗН (фірми «Інтервет», Нідерланди) (один раз на 100-у добу) з додаванням імуномодулятора Авесстим™ (ТОВ «Німецько-українська науково-виробнича фірма «Бровафарма»). Птиці дослідної групи у період виводу в умовах інкубаторію задавали препарат Авесстим™ аерозольно, потім випоювали із розрахунку 10 мл на 1 літр води (1:1000), за дві доби до та дві – після вакцинації.

Для вивчення мікроскопічної будови легень, стану їх структур, морфології клітин і здійснення морфометричного дослідження застосовували фарбування зрізів гематоксиліном Ерліха та еозином [8, с. 70], за методами Ван-Гізона [8, с. 71] та Унна-Тенцера [8, с. 78].

Морфометричні методи використовували для одержання об'єктивних даних структурної організації досліджуваних органів у курей [8, с. 231]. Дослідження проводили за допомогою світлових мікроскопів МБС-10, Micros MC-50.

Мікрофотографування гістологічних препаратів здійснювали за допомогою відеокамери САМ V 200, вмонтованої у мікроскоп Micros MC-50 і підключеної до персонального комп'ютера.

Цифрові дані морфометричних досліджень обробляли за допомогою варіаційно-статистичних методів на персональному комп'ютері з використанням програми Statistica 5.0 для Windows XP. При цьому визначали середню арифметичну ( $M$ ), статистичну помилку середньої арифметичної ( $m$ ), середнє квадратичне відхилення ( $\delta$ ), показник суттєвої різниці між середнім арифметичним двох варіаційних рядів за критерієм вірогідності ( $td$ ) і таблицями Стьюдента [8, с. 241]. Різницю між двома величинами вважали вірогідною за  $p < 0,05$ ; 0,01; 0,001.

#### **Результати досліджень**

Одним із важливих об'єктивних критеріїв оцінки морфофункціонального стану тих чи інших органів тварин, у тому числі органів

дихання, а саме легень, є їх абсолютна маса (АМ) та відносна маса (ВМ). За результатами наших досліджень АМ легенів у віковому аспекті зростала синхронно у всіх дослідних курей. Водночас АМ легень у вакцинованих курей, яким застосовували імуномодулятор, була

найбільшою у порівнянні з тільки вакцинованими та, особливо, контролем. ВМ у курей другої дослідної групи практично не змінювалась стосовно тільки вакцинованої птиці (табл.).

Таблиця. Показники маси легень курей контрольної та дослідних груп ( $M \pm m$ ,  $n=6$ )

Показники	Групи тварин		
	контрольна	1 дослідна	2 дослідна
8 діб			
Абсолютна маса, г	0,28±0,003	0,294±0,006	0,308±0,006 <sup>***</sup>
Відносна маса, %	0,70±0,03	0,89±0,03 <sup>*</sup>	0,74±0,019
20 діб			
Абсолютна маса, г	1,04±0,045	1,05±0,027	1,14±0,06
Відносна маса, %	0,81±0,03	0,83±0,02	0,86±0,04
40 діб			
Абсолютна маса, г	1,46±0,066	1,73±0,032 <sup>*</sup>	1,86±0,051 <sup>***</sup>
Відносна маса, %	0,46±0,02	0,52±0,01	0,52±0,02
90 діб			
Абсолютна маса, г	2,49±0,098	2,68±0,019	2,95±0,063 <sup>**</sup>
Відносна маса, %	0,37±0,02	0,39±0,02	0,41±0,01
110 діб			
Абсолютна маса, г	4,91±0,13	4,95±0,09	5,22±0,06
Відносна маса, %	0,45±0,019	0,44±0,018	0,42±0,006

Примітка: \* –  $p < 0,05$ ; \*\* –  $p < 0,01$ ; \*\*\* –  $p < 0,001$  стосовно курей контрольної групи.

Гістоархітектоніка легенів курей другої дослідної групи практично не відрізнялась від будови цього органа у тільки вакцинованих курей. Притому, у міжчасточковій будові легень

часточкова структура органа була збережена. Міжчасточкова сполучна тканина містила в собі артерії та вени, навколо яких знаходили колагенові волокна (рис. 1).

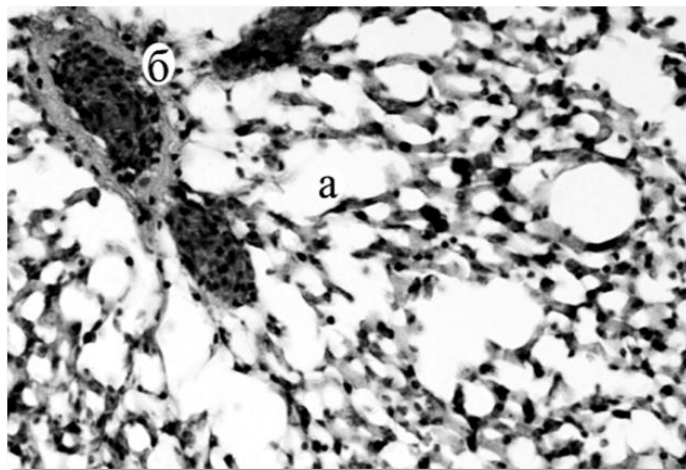


Рис. 1. Мікроскопічна будова легенів курки 90-добового віку другої дослідної групи: а – легенева часточка; б – судина. Гематоксилін Ерліха та еозин. х 600

Об'єм просвіту парабронха у курей другої дослідної групи 8-добового віку становив  $3,08 \pm 1,78$  тис.  $\text{мкм}^3$ . У курей тільки вакцинованих цей показник був дещо меншим і складав  $2,75 \pm 0,75$  тис.  $\text{мкм}^3$ . Об'єм просвіту

парабронха у дослідних курей другої групи 20-добового віку значно збільшився, порівняно з контролем, та становив  $8,12 \pm 1,78$  тис.  $\text{мкм}^3$  і, навпаки, він був менший, порівняно з таким у курей тільки вакцинованих (рис. 2).

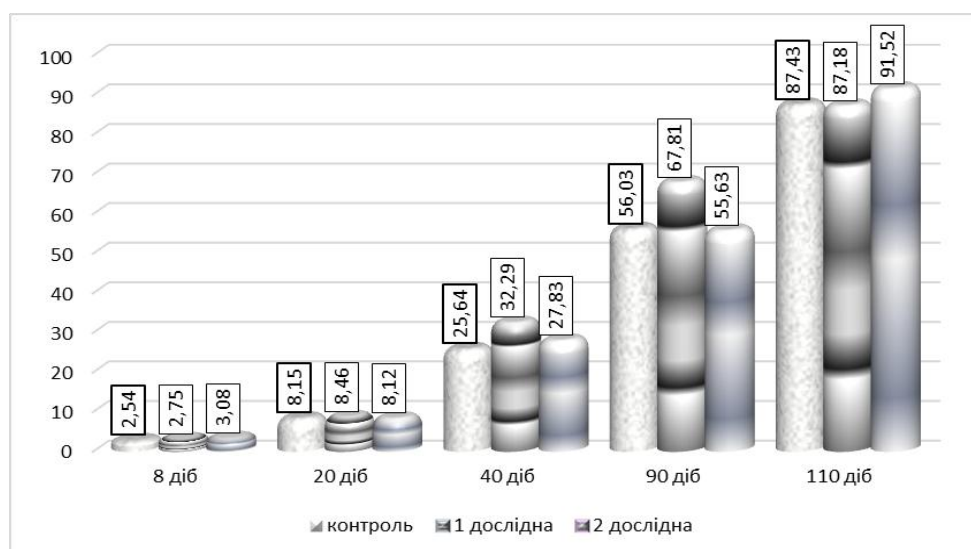


Рис. 2. Середній об'єм просвіту парабронха легень курей за вакцинації проти інфекційного бронхіту та застосування імуномодулятора Авесстим™, тис. мкм<sup>3</sup>

Водночас, на основі проведених морфометричних розрахунків виявили, що цей показник вже у дослідних курей другої групи 40 та 90-добового віку мав проміжне значення між таким у тільки вакцинованих курей та контролем, а у курей 110-добового віку був більшим порівняно з тільки вакцинованими курами і контролем (див. рис. 2).

Кількість легеневих часточок (на одиницю площі 5 мм<sup>2</sup>) у курей другої дослідної групи 8-добового віку становила 59,61±1,36 шт.

Притому, їх кількість щодо тільки вакцинованих курей була більшою у 1,05 раза. Водночас щодо контрольної групи птиці, такі результати мали лише тенденцію до зростання (рис. 3). Подібні та аналогічні зміни спостерігали і в курей 20, 40 та 110-добового віку. Проте у курей другої дослідної групи 90-добового віку кількість легеневих часточок на одиницю площі 5 мм<sup>2</sup> мала проміжне значення між таким у тільки вакцинованих та контролем.

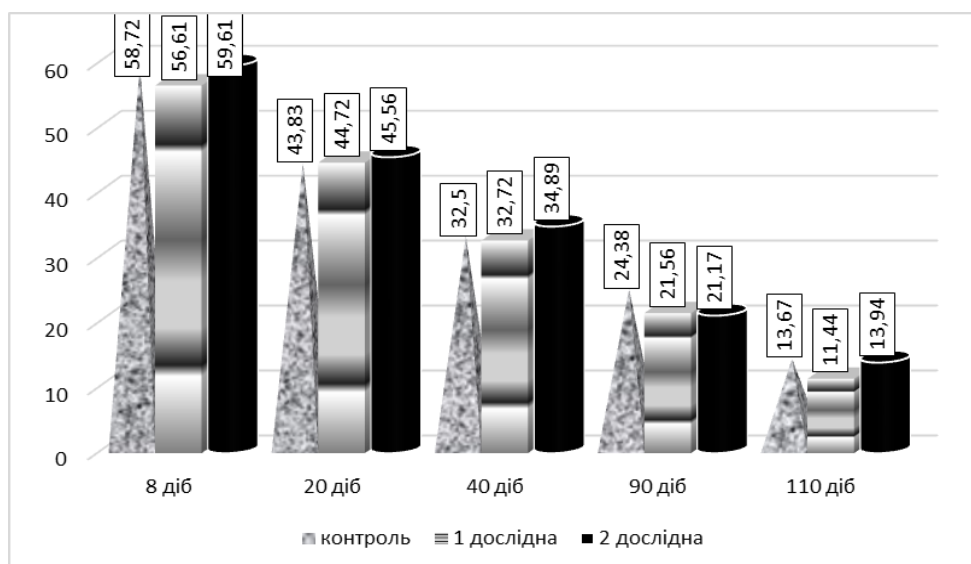


Рис. 3. Кількість легеневих часточок легень курей за вакцинації проти інфекційного бронхіту та застосування імуномодулятора Авесстим™, шт.

У поодиноких випадках, у легенях курей 20-добового віку першої дослідної групи спостерігали гіперемію. Респіраторний епітелій був набряклим. Незначна кількість пневмокапілярів була заповнена десквамованим респіраторним епітелієм та лімфоїдними клітинами. Стінки дихальних капілярів набрякли та інфільтровані лімфоїдними клітинами.

Капіляри переповнені кров'ю. У деяких випадках відзначали потовщення судинної стінки і скупчення набрякової рідини навколо судин. З розвитком курей другої дослідної групи, за гістологічного дослідження їх легень, у 90-добовому віці виявляли лімфоїдну інфільтрацію парабронхіальної стінки (рис. 4).

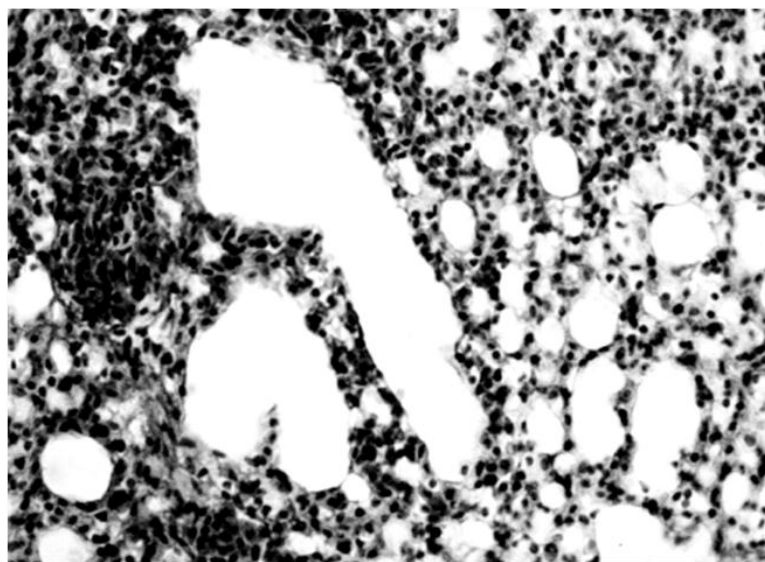


Рис. 4. Мікроскопічна будова легень курки 90-добового віку другої дослідної групи. Інфільтрація парабронхіальної стінки. Гематоксилін Ерліха та еозин. х 600

Важливим критерієм морфофункціонального стану легень є їх визначення площі респіраторної частини щодо загальної площі органа. Тут слід наголосити, що площа дихальної частини легень у курей другої дослідної групи 40, 90 та 110-

добовому віці стосовно до тільки вакцинованих, та, особливо, порівняно з контролем зростає (рис. 5), а сполучнотканинна основа, відповідно, зменшується (рис. 6).

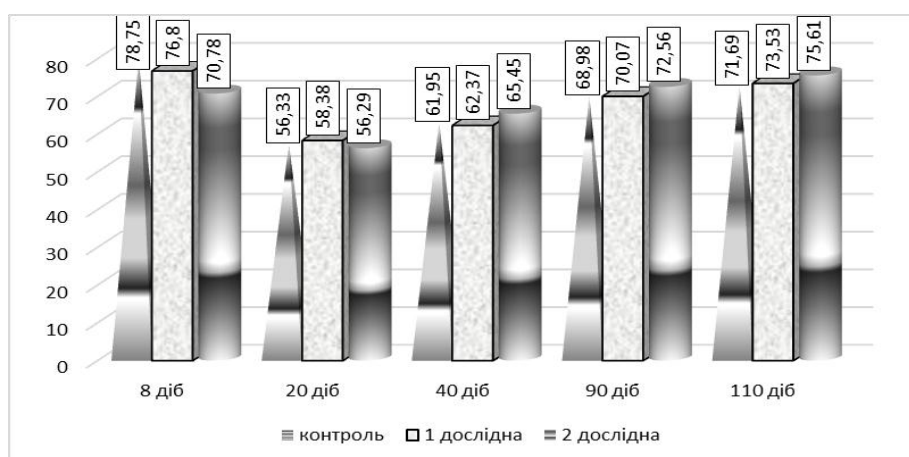


Рис. 5. Респіраторна частина легень курей за вакцинації проти інфекційного бронхіту та застосування імуномодулятора Авесстим™, %

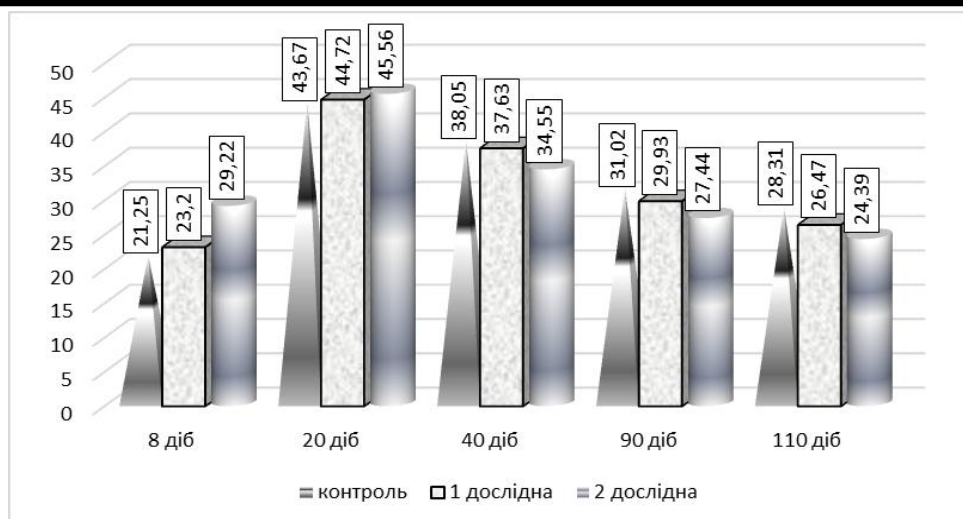


Рис. 6. Сполучнотканинна основа легенів курей за вакцинації проти інфекційного бронхіту та застосування імуномодулятора Авесстим™, %

### Висновки та перспективи подальших досліджень

1. Застосування імуномодулятора Авесстим™ щойно вилупленим курчатам в умовах інкубаторію – аерозольно, потім шляхом випоювання із розрахунку 10 мл на 1 літр води (1:1000), за дві до та дві доби після вакцинації не справляло негативного впливу на гістоархітектоніку легень.

2. Застосування препарату Авесстим™ вакцинованим курам сприяло на покращення морфофункціонального стану легенів, на що вказують результати морфометричного аналізу, особливо зростання респіраторної частини та зменшення сполучнотканинної основи органа дослідних курей 40, 90 та 110-добового віку.

Планується провести імуногістохімічні дослідження органів імунного захисту за вакцинації проти інфекційного бронхіту та застосування імуномодулятора Авесстим™.

### References

1. Bushuieva, I. V., Knysh, Ye. H., Panasenko, O. I. & Berezovskyi, A. V. (2014). Zastosuvannia preparatu Avestym™ dlia pidvyshchennia efektyvnosti vaktsynoprofilaktyky ta vplyv preparatu na rezystentnist kurchat [The use of the Avostimtm drug for improving the effectiveness of vaccine prophylaxis and the effect of the drug on the resistance of chickens]. *ScienceRise*, 4/1 (4), 94–97 [in Ukrainian].

2. Berezovskyi, A. V. (2015). Doslidzhennia vplyvu novoho imunomodulatora «Avestym™»,

kompleksu vitaminno-selenovoi kormovoi dobavky ta yikh poiednan na produktyvni pokaznyky husei [Investigation of the influence of the new immunomodulator "Avsestim™", a complex of vitamin and selenium feed supplement and their combinations on productive indices of geese]. *Veterynarna medytsyna*, 100, 129–133 [in Ukrainian].

3. Berezovskyi, A. V., Fotina, H. A. & Olefir, O. M. (2015). Uzahalnennia dosvidu zabezpechennia harantovanoi vaktsynoprofilaktyky yaitsenosnykh kurei [Generalization of the experience of ensuring the guaranteed vaccine prophylaxis of egg laying hens]. *Veterynarna medytsyna Ukrainy*, 2 (228), 13–17 [in Ukrainian].

4. Fotina, G. A., Berezovskyi, A. V. & Olifer, N. (2014). Vyznachennia optymalnoi imunostymuliuchoi dozy preparatu Avestym™ na broilerakh [Determination of optimal immunostimulating effect of the drug "Avestim" on broilers]. *Naukovyi visnyk LNUVMBT im. S. Hzhyskoho*, 6 (3) 1, 361–368 [in Ukrainian].

5. Huralska, S. V. & Horalskyi, L. P. (2018). Morfolohiia kloakalnoi sumky kurei za vaktsynatsii proty infektsiinoho bronkhitu ta zastosuvannia imunomodulatora Avestym™ [Morphology of the cloacal bag of chickens for vaccination against infectious bronchitis and the use of the immunomodulator Avsestim™]. *Visnyk Sumskoho natsionalnoho ahrarnoho universytetu*, 1 (42), 10–15 [in Ukrainian].

6. Berezovskyi, A. V., Fotina, H. A. & Olefir, O. M. (2012). Zastosuvannia preparatu Avestym™

dlia pidvyshchennia efektyvnosti vaktsynoprofilaktyky remontnoho molodniaku yaitsenosnykh kurei [Application of the Avesstim<sup>tm</sup> drug to improve the efficacy of vaccine prophylaxis for young adolescent egg laying hens]. *Ptakhivnytstvo*, 69, 155–160 [in Ukrainian].

7. Berezovskyi, A. V., Fotina, H. A. & Olefir, O. M. (2013). Vykorystannia preparatu Avesstym<sup>tm</sup> z metoiu pidvyshchennia rezystentnosti kurchat u vyrobnychkh umovakh [Use of the Avostim<sup>tm</sup> drug in order to increase the resistance of chickens in production conditions]. *Naukovyi visnyk Sumskoho natsionalnoho ahrarnoho universytetu*, 3 (32), 124–128 [in Ukrainian].

8. Horalskyi, L. P., Khomych, V. T. & Kononskyi, O. I. (2011). Osnovy histolohichnoi tekhniki i morfofunktsionalni metody doslidzhennia u normi ta pry patolohii [Fundamentals of histological technology and morphofunctional methods of research in norm and in pathology]. Zhytomyr: Polissya [in Ukrainian].

#### THE MORPHOLOGY OF THE LUNGS OF CHICKENS FOR VACCINATION AGAINST INFECTIOUS BRONCHITIS AND APPLICATION OF IMMUNOMODULATOR AVESSTIM<sup>tm</sup>

S. Gural ska

e-mail: gural ska@ukr.net

Zhytomyr National Agroecological University,  
Stary Boulevard, 7, Zhytomyr, 10008, Ukraine

The article presents data on the effect of vaccination of chickens against infectious bronchitis and application of immunomodulator Avesstim<sup>tm</sup> on the morphology of the lungs. The postvaccinal changes in histoarchitectonics and morphometric parameters in the lungs of experimental chickens, which were directly related to the multiplicity of vaccination and were due to age characteristics of experimental animals in the postnatal period of ontogenesis, are highlighted. At the same time, immunization with vaccines (live lyophilized – strain H-120, live lyophilized – strain 4–91 and inactivated vaccine) of young chickens against infectious bronchitis is accompanied by morphological restructuring of the lungs. Thus, the results of our histological studies have shown that vaccination against infectious bronchitis of chickens there were changes in lung histostructure, especially in the 20 and 40-day age, which manifested pulmonary hyperemia, edema of the walls of pneumocapillaries

and respiratory epithelium. And chickens in the application of immunomodulator Avesstim<sup>tm</sup> only at 90-day age showed lymphoid infiltration parabronchial the walls of the lungs.

The obtained results indicate that the use of chickens in the period of the withdrawal in the conditions of the hatchery, with the aim of stimulating the actions of immune response humoral immunity, immunomodulator Avesstim<sup>tm</sup> aerosol, then by watering it at the rate of 10 ml per 1 litre of water (1:1000) for two days before and two days after the vaccination had a negative effect on lungs histoarchitectonic, but on the contrary contributed to improving their functional status.

An important criterion for the morphofunctional state of the lungs is to determine the area of the respiratory part, relative to the total area of the organ. Here it should be emphasized that the area of the respiratory part of the lungs in chickens of the second experimental group of 40, 90 and 110-day age (with the use of an immunomodulator) in relation to only vaccinated, and, especially, compared with the control increases, and the connective tissue base, respectively, decreases.

**Keywords:** chickens, lungs, Avesstim<sup>tm</sup>, morphology, vaccination, infectious bronchitis.

#### МОРФОЛОГИЯ ЛЁГКИХ КУРЕЙ ПРИ ВАКЦИНАЦИИ ПРОТИВ ИНФЕКЦИОННОГО БРОНХИТА И ПРИМЕНЕНИИ ИММУНОМОДУЛЯТОРА АВЕССТИМ<sup>tm</sup>

С. В. Гуральская

e-mail: gural ska@ukr.net

Житомирский национальный  
агроэкологический университет,  
бульвар Старый, 7, г. Житомир, 10008, Украина

В статье изложены данные о влиянии вакцинации кур против инфекционного бронхита и применении иммуномодулятора Авесстим<sup>tm</sup> на морфологию лёгких. Приведены поствакцинальные изменения гистоархитектоники и морфометрические показатели в легких исследуемых кур, имели прямое отношение к кратности вакцинации и были обусловлены возрастными особенностями подопытных животных в постнатальном периоде онтогенеза. При этом иммунизация вакцинами (живой лиофилизированной – штамм H-120, живой лиофилизированной – штамм 4–91 и инактивированной вакциной) молодняка кур

против инфекционного бронхита сопровождается морфологическими изменениями лёгких. Так, результаты наших гистологических исследований показали, что при вакцинации кур против инфекционного бронхита происходили изменения гистоструктуры лёгких, особенно в 20 и 40-суточном возрасте, которые проявлялись гиперемией лёгких, отёком стенок пневмокапилляров и респираторного эпителия. При применении иммуномодулятора Авесстим<sup>™</sup> у кур только в 90-суточном возрасте обнаруживали лимфоидную инфильтрацию парабронхиальной стенки лёгких.

Полученные результаты указывают на то, что применение курам, в период их вывода в условиях инкубатория, с целью стимулирующего действия иммунного ответа гуморального иммунитета, иммуномодулятора Авесстим<sup>™</sup> аэрозольно, затем путём выпавания его, из расчета 10 мл на 1 литр воды (1: 1000), за двое суток до и двое суток после вакцинации не производило отрицательного влияния на

гистоархитектонику лёгких, а, наоборот, способствовало повышению их морфофункционального состояния.

Важным критерием морфофункционального состояния лёгких является определение площади респираторной части по отношению к общей площади органа. Здесь следует отметить, что площадь дыхательной части лёгких у кур второй опытной группы 40, 90 и 110-суточного возраста (при применении иммуномодулятора), по сравнению к только вакцинированным, и особенно по сравнению с контролем, растёт, а соединительнотканная основа, соответственно, уменьшается.

**Ключевые слова:** куры, лёгкие, Авесстим<sup>™</sup>, морфология, вакцинация, инфекционный бронхит.