

УДК 619:619-006:636.7

КЛІНІКО-МОРФОЛОГІЧНІ ОСОБЛИВОСТІ БАЗАЛЬНОКЛІТИННОГО РАКУ ШКІРИ У СОБАК

К. В. Аліфонова, О. Г. Гавриліна

e-mail: lesta@i.ua

Дніпровський державний аграрно-економічний університет,
вул. С. Єфремова, 25, м. Дніпро, 49600, Україна

Досліджували 34 собаки різного віку з базальноклітинним раком шкіри, операційний та біопсійний матеріал.

Встановили, що базальноклітинний рак у собак займає перше місце за поширенням, на нього припадає близько 20% від всіх пухлин шкіри. На базальноклітинний рак шкіри частіше хворіють собаки старше п'яти років, 71% захворілих тварини віком 7–9 років, у 65% випадків хворіють кобели. У 80% собак пухлини проявляються екзофітним ростом на поверхні шкіри, переважним місцем локалізації базаліоми виявилася голова (47%) та шия (32%) собак, рідше кінцівки (11%), спина (6%) та інші частини тіла (4%). Серед клінічних форм виявили 4 форми: поверхнева (35%), вузлова (26%), виразкова (23%) та рубцева (16%).

При проведенні гістологічного дослідження виявили, що найпоширенішими є дві форми базальноклітинного раку: солідна (52%) та стрічкоподібна (36%) форми. На інші форми базаліоми припадає лише 12%. Мікроскопічно на гістологічному зрізі пухлина побудована з дрібних округлих і веретенподібних клітин з обідком базофільної цитоплазми, які нагадують базальні клітини епідермісу, але без міжклітинних містків. Клітини розташовані переважно тяжами.

При проведенні цитологічного дослідження базальноклітинного раку шкіри встановили 4 форми: поверхнева мультицентрична (45%), склеродермоподібна (27%), фіброепітеліальна (16%), пігментна (12%). Цитологічно серед клітин плоского епітелію базаліома має гіперхромні клітини циліндричної форми. Ядра клітин округлої форми, великі. Цитоплазма базофільна, невелика за розміром, має нечіткі контури, міжклітинні містки відсутні.

Ключові слова: *собаки, шкіра, базальноклітинний рак, діагностика, цитологічне дослідження, гістологічне дослідження.*

Постановка проблеми

Актуальність робіт у даному напрямку обумовлена низкою причин. По-перше, економічними витратами, які пов'язані з виникненням пухлин у собак, їх діагностикою і лікуванням. По-друге, підвищилася зацікавленість науковців до проблем зіставлення пухлин людини і домашніх тварин, оскільки вивчення пухлин домашніх тварин в якості "моделей" новоутворень людини відіграє значну роль у розширенні знань про сутність пухлинного росту [4, 9].

Пухлини шкіри займають провідне місце серед пухлин інших органів. Діагностичне дослідження раку шкіри у собак є актуальною проблемою у сучасній ветеринарній медицині. Новоутворення є небезпечними і при несвоєчасній діагностиці та лікуванні сполучені з високим ризиком смертності. Базальноклітинний рак шкіри (базаліома) - новоутворення з базального шару епітелію, один з різновидів раку шкіри. У собак базаліома займає перше місце за

поширенням, на неї припадає близько 20% від всіх пухлин шкіри [1, 5-7].

Пухлини шкіри відносяться до числа пухлин з тривалим латентним перебігом і значними труднощами в ранній діагностиці. На початкових стадіях розвитку базальноклітинний рак шкіри, як правило, проявляється настільки незначними ознаками, що на них не звертають уваги ні власники самих тварин, ні ветеринарні лікарі, і, навіть собаки, не проявляють занепокоєння. У зв'язку з цим, вирішення питання основних методів лабораторної діагностики базальноклітинного раку має значне теоретичне і практичне значення [2].

Аналіз останніх досліджень і публікацій

Пухлини шкіри займають провідне місце серед пухлин інших органів. Найчастіше на базаліому хворіють тварини старші п'яти років, але нерідко реєструють захворювання і серед молодих тварин.

Базальноклітинний рак розвивається з фолікулярного епітелію та епідермісу, а саме з їх атипичних базальних клітин. Для базаліоми

характерним є місцевий деструктивний ріст, може метастазувати та рецидивувати. Новоутворення досить часто буває множинним [10].

За гістологічними особливостями базальноклітинний рак можна поділити на диференційований та недиференційований. До першої групи відносяться кістозна, кератотична, аденоїдна (із залозистим та сальним диференціюванням). До другої - пігментну, поверхневу, солідну та морфеаподібну форми.

Наявність комплексів епітеліоцитів з темними овальними ядрами по центру і по периферії є основною гістологічною ознакою за всіх типів базаліом. Такі клітини візуально схожі на базальні епітеліоцити, але відмінністю від них є відсутність міжклітинних містків. Ядра таких клітин, зазвичай, мономорфні та не схильні до анаплазії. Строма підлягає проліферації з клітинними компонентами пухлини і розташовується у вигляді пучків між клітинними тяжами, тим самим поділяючи їх на частки [3].

Мета, завдання та методика досліджень

Метою роботи було встановити клініко-морфологічні особливості базальноклітинного раку у собак із застосуванням гістологічних, цитологічних методів дослідження.

Завдання роботи:

1. Провести моніторингові дослідження базальноклітинного раку собак.
2. Встановити статеву, вікову і породну схильність у собак до базальноклітинних пухлин шкіри.
3. Виявити основні патогістологічні зміни, застосовуючи класичні морфологічні методи.

Проводили комплексні моніторингові, клінічні дослідження хворих тварин, відбирали біопсійний та операційний матеріал для цитологічного та гістологічного дослідження, аналізували отримані результати.

Дослідження проводили у період 2016–2017 року у відділі морфологічних досліджень науково-дослідного центру біобезпеки та екологічного контролю ресурсів АПК Дніпровського державного аграрно-економічного університету.

Матеріалом для проведення досліджень була група з 34 собак різної вікової категорії, операційний та біопсійний матеріал, який був надісланий до лабораторії з ветеринарних клінік міста Дніпро. Біологічний матеріал для

дослідження отримували під час операції та фіксували в 10% нейтральному розчині формаліну, з наступним промиванням у проточній воді, зневодненням етиловим спиртом зростаючої міцності, заведенням у ущільнююче середовище (гістопласт), виготовленням гістологічних зрізів з наступним забарвленням їх гематоксиліном та еозином і подальшим проведенням мікроскопії за загальноприйнятими у гістології методиками [2].

Результати досліджень

Провели моніторинг патогістологічного дослідження базальноклітинного раку собак за 2016 и 2017 рік в місті Дніпро. Встановили, що у 2016 році виявлено 26 випадків базальноклітинного раку, а у 2017 р. 43 випадки. Під час проведення моніторингу встановили, що пухлини у 80% собак проявлялися екзофітним ростом на поверхні шкіри, переважним місцем локалізації базаліоми виявилась голова (47%) та шия (32%) собак. Серед клінічних проявів базальноклітинного раку шкіри в собак частіше зустрічалася поверхнева (35%), рідше вузлова (26%), виразкова (23%) та рубцева (16%) форми. За гістологічною будовою частіше зустрічався солідний базальноклітинний рак, а рідше всього фіброепітеліальний тип та базальноклітинний рак з сальним диференціюванням.

Переважна кількість собак (71%), які захворіли на базальноклітинний рак, перебували у віці 7–9 років.

Встановили статеву схильність, у 65% випадків хворіли кобелі. Також встановили породну схильність, найчастіше базальноклітинний рак реєстрували у таких порід, як боксери, французькі бульдоги, англійські бульдоги, стафордширські тер'єри, кокер спанієлі, мопс, бульмастіфи.

При проведенні цитологічного дослідження базальноклітинного раку шкіри у собак встановили, що цитологічно базаліома характеризується наявністю серед клітин плоского епітелію гіперхромних клітин циліндричної форми, які мають схожість до клітин базального епітелію. Ядра клітин округлої форми, великі за розміром, забарвлюються в темно-синьо-фіолетовий колір. Цитоплазма базофільна, невелика за розміром, має нечіткі контури, міжклітинні містки відсутні.

На периферичній частині пухлинного комплексу спостерігали радіальне скупчення

клітин, які складаються з клітин призматичного епітелію, ядра якого розташовані базально. Клітини в товщі таких угруповань розташовувалися концентрично або паралельно одна до одної.

В залежності від диференціації клітин пухлини та характеру росту встановили, що найбільш поширеною є поверхнева мультицентрична форма базальноклітинного раку, на цю форму припадає 45% випадків. При дослідженні виявили дрібні гіперхромні клітини, які мають вузьку цитоплазму. Розташовувалися такі клітини у вигляді щільних тяжів, які проростали від базального шару епідермісу в дерму, досягаючи різної глибини. Склеродермоподібна форму базаліоми зустрічали в 27% випадків, характеризується склерозом і гіалінозом строми. Також відмічалися розгалужені тяжі пухлинних клітин на фоні оксифільних мас. Базальноклітинний рак фіброепітеліального типу виявляли в 16% випадків. Встановили темні пухлинні клітини, які розташовувалися комплексами або тяжами альвеолярної або трабекулярної солідної будови. Відмічався склероз та базофільна дегенерація колагену в дермі. Базальноклітинний рак пігментної форми (пігментована базаліома) зустрічали в 12% випадків, для цієї форми характерною є наявність пухлинних клітин, які в

цитоплазмі містять меланін у вигляді нерівномірної сірої або коричневої пігментації, меланін може бути як в незначній кількості, так і у великій. Також виявляли пігмент позаклітинно. Для цієї форми є характерною наявність призматичних клітин в периферичній частині пухлинного комплексу, також характерним є відсутність вираженого поліморфізму, що є характерним для меланоми.

При проведенні гістологічного дослідження базальноклітинного раку шкіри у собак виявили комплекс із епітеліоцитів, ядра яких мають темне забарвлення. Клітини візуально мають схожість із базальними епітеліоцитами, але з відсутніми міжклітинними містками. Сполучнотканинна строма забарвлюється метакроматично толуїдиновим синім і розміщується у вигляді пучків серед клітинних тяжів, чим розділяє клітинні компоненти на дольки. Між паренхімою та стромою виявили ретракційні щілини.

При проведенні гістологічного дослідження встановили, що найбільш поширеною є солідна форма базаліоми шкіри у собак. На цю форму припадає близько 60% випадків. На гістологічних зрізах виявляли тяжі різної форми та різної величини і осередки компактно розташованих базалоїдних клітин, що мали нечіткі межі (рис. 1).

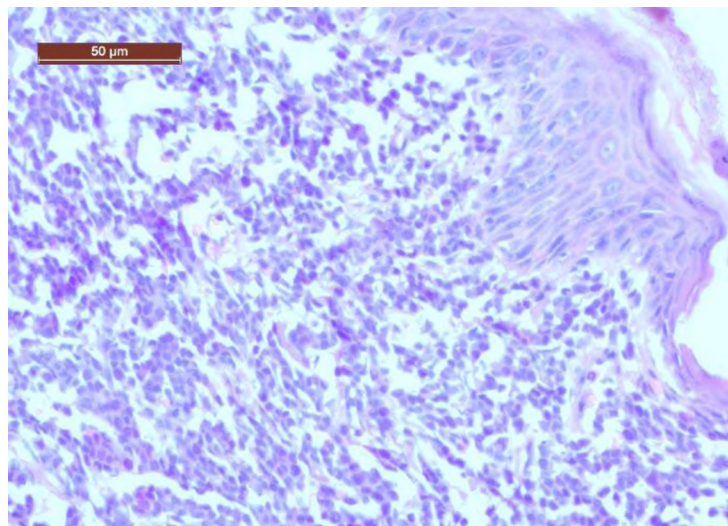


Рис. 1. Солідна форма базальноклітинного раку шкіри у собаки. Гематоксилін і еозин. X 200

В 32% випадків відмічали, що клітини в центральній частині комплексів базальних епітеліоцитів перебували в стані дистрофії, формуючи чітко помітні кістозні порожнини, утворюючи, солідно-кістозний варіант.

В кістозному варіанті виявляли підвищену кількість пігменту, іноді він відмічався і за межами клітин (рис. 2).

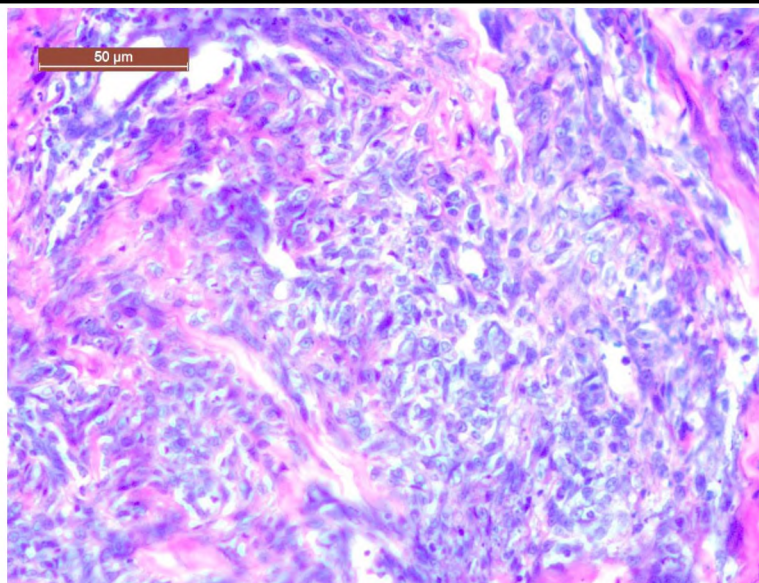


Рис. 2. Базальноклітинний рак шкіри з ознаками запалення і дегенерації епідермісу з утворенням внутрішньоепідермальних кіст. Гематоксилін і еозин. X 200

У 35% випадків зустрічали стрічкоподібну форму базальноклітинного раку шкіри у собак. На гістозрізах виявляли схильність пухлинних клітин формувати вузькі епітеліальні тяжі, що склалися з декількох, а іноді 1–2 рядів клітин, утворюючи трубчасті або залозоподібні структури. В 25% випадків в залозоподібних структурах формувалося колоїдне мукоїдне

вмістиме, а також спостерігалася мукоїдна дистрофія строми. Внутрішні клітини більші за розмірами з вираженою кутикулою, порожнини альвеолярних структур заповнені епітеліальним муцином. У 12% випадків спостерігали комбінацію стрічкоподібного типу базаліоми з солідною або кістозною формами (рис.3).

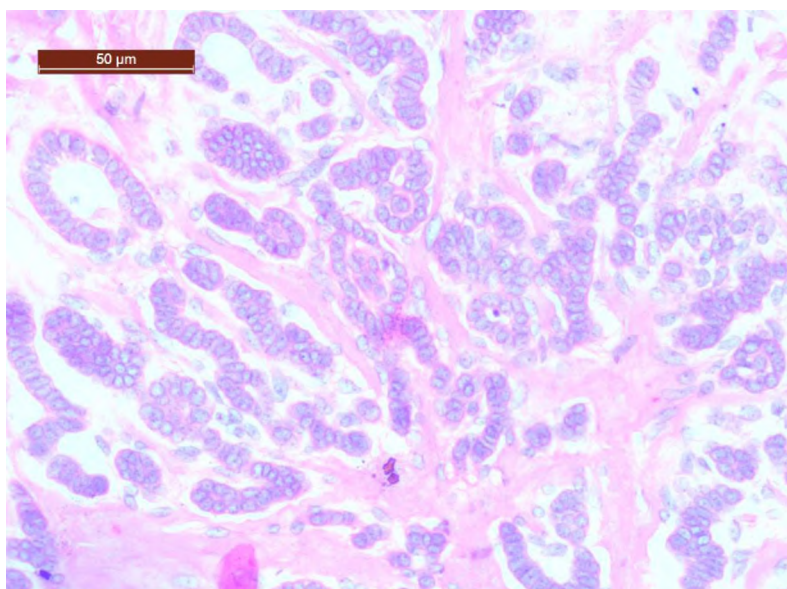


Рис. 3. Стрічкоподібна форма базальноклітинного раку шкіри у собаки. Гематоксилін і еозин. X 200.

**Висновки та перспективи
подальших досліджень**

Базальноклітинний рак у собак займає перше місце за поширенням, на нього припадає близько 20% від всіх пухлин шкіри. Найпоширенішими є дві форми базальноклітинного раку: солідна (52%) та стрічкоподібна (36%) форми. На всі інші форми припадає лише 12%. Переважна кількість собак (71%), які захворіли на базальноклітинний рак, перебувають у віці 7–9 років. Встановлена статевая схильність, у 65% випадків хворіли кобелі. Також встановлена порідна схильність, найчастіше виявлено у таких порід як боксери, бульдоги, стафордширські тер'єри.

За проведення цитологічного дослідження базальноклітинного раку шкіри у собак встановлено, що цитологічно серед клітин плоского епітелію базаліома має гіперхромні клітини циліндричної форми. Такі клітини розташовуються щільними групами. Ядра клітин округлої форми, великі за розміром, зафарбовуються в синьо-фіолетовий колір. Цитоплазма базофільна, невелика за розміром, має нечіткі контури, міжклітинні містки відсутні. Також зустрічалися клітини, що знаходилися в стані правильного мітозу.

При проведенні гістологічного дослідження базальноклітинного раку шкіри у собак виявляли комплекс із епітеліоцитів, що мають темно забарвлені ядра. Ядра переважно не схильні до анаплазії. Клітини візуально нагадують базальні епітеліоцити, але з відсутніми міжклітинними містками. Сполучна строма забарвлень метакроматично толудіновим синім і розміщується у вигляді пучків серед клітинних тяжів, розділяючи клітинні компоненти на дольки. Між паренхімою та стромою виявляли ретракційні щілини.

Перспектива подальших досліджень має бути направлена на діагностику базальноклітинного раку шкіри у собак на більш ранніх стадіях.

References

1. Hamota, A. A., Zaviriukha, V. I., Krupnyk, Ya. H. & Mysak, A. R. (2007). Pukhlyny tvaryn: etiolohiia, patohenez, diahnostyka, kompleksna terapiia [Tumors of animals: etiology, pathogenesis, diagnostics, complex therapy]. Lviv: Halytska vydavnycha spilka [in Ukrainian].

2. Horalskyi, L. P., Khomych, V. T. & Kononskyi, O. I. (2005). Osnovy histolohichnoi tekhniky i morfofunktsionalni metody doslidzhennia u normi ta pry patolohii [Fundamentals of histological technique and morphofunctional methods of research in norm and at pathology]. Zhytomyr: Polissia [in Ukrainian].

3. Karpetskaya, N. L. (1998). Bazalnokletochnyye opukholi kozhi u koshek i sobak [Basal cell skin tumors in cats and dogs]. *Veterinarnaya praktika*, 2, 197 [in Russian].

4. Mazurkevich, A. I., Belous, N. I. & Pleskach, V. A. (2001). Opukholi melkikh domashnikh zhivotnykh: klinika, diagnostika, lecheniye [Tumors of small pets: clinic, diagnosis, treatment]. Kiyev : DYA [in Russian].

5. Pototskyi, M. K., Shuvalova, N. & Shestiaieva, A. (2003). Patomorfologichna kharakterystyka zloiakisykh pukhlyn sobak [Pathomorphological characteristic of malignant tumors of dogs]. *Veterynarna medytsyna Ukrainy*, 2, 27–29 [in Ukrainian].

6. Uayt, Richard A. S. (2016). Onkologicheskiye zabolevaniya melkikh domashnikh zhivotnykh [Oncological diseases of small pets]. Moskva: Akvarium-Print [in Russian].

7. Goldschmidt, M. H. & Schofer, F. S. (2006). Skin tumors of the dog and cat. Oxford etc.: Pergamon Press.

8. Gross, T. L. & Brimacombe, D. H. (1986). Multifocal untraepidermal carcinoma in a dog histologically resembling Bowens disease. *Am. J. Dermatopathol*, 8, 509–511.

9. Owen, L. N. (1980). TNM Classification of Tumors in Domestic Animals. Geneva: World Health Organization.

10. Schofer, F. S. (1992). Skin tumors of the dog and cat. Oxford: Pergamon Press.

**PATHOMORPHOLOGICAL FEATURES
OF DOGS' BASAL CELL-DERIVED
SKIN CANCER**

K. Alifonova, O. Gavrilina

e-mail: lesta@i.ua

Dnipro State Agrarian and Economic University,
25, S. Efremov Str., Dnipro, 49600, Ukraine

The material for the study was a group of 34 dogs of different age groups, operating and biopsy material, which was sent to a laboratory from the veterinary clinics of the city of Dnipro.

Basal cell carcinoma in dogs takes first place in distribution, it accounts for about 20% of all skin

tumors. The basal cell carcinoma of the skin affects more often dogs older than five years, 71% of the diseased animals are 7-9-year-old, in 65% of cases, males are ill. The disease appeared as exophytic growth on the surface of the skin of 80% of dogs, the dominant site of the basaliosis was the head (47%) and the neck (32%) of dogs, rarely limbs (11%), spin (6%) and other body parts (4%). Among the clinical forms, 4 forms were found: superficial (35%), more seldom nodule (26%), ulcer (23%) and scar tissue (16%).

During the histological study, it was found that two forms of basal cell crayfish are the most common: solid (52%) and ribbons (36%) forms. All other forms account for only 12%.

Microscopically, on the histological section, the tumor is constructed from small rounded and spindle-shaped cells with a rim of basophilic cytoplasm, which resemble basal cells of the epidermis, but without intercellular bridges. The cells are located predominantly with struts.

In the course of cytological examination of basal cell skin cancer, 4 forms were identified: surface multicentric (45%), scleroderma (27%), fibroepithelial (16%), pigmentary (12%). During the cytological study of basal cell carcinoma of the skin, it has been established that in the cytology of the cells of the flat epithelium, basaliosis has hyperchromic cells of a cylindrical shape. Cell nuclei are round, large. Basophil cytoplasm, small in size, has fuzzy contours, no intercellular bridges.

Keywords: dogs, skin, basal cell carcinoma, diagnostics, cytological investigation, histological investigation.

МОРФОЛОГИЧЕСКИЕ ОСОБЕННОСТИ БАЗАЛЬНОКЛЕТОЧНОГО РАКА КОЖИ У СОБАК

К. В. Алифонова, Е. Г. Гаврилина
e-mail: lesta@i.ua

Днепровський державний аграрно-
економічний університет,
ул. С. Ефремова, 25, г. Днепр, 49600, Україна

Материалом для проведения исследования была группа из 34 собак различной возрастной категории, операционный и биопсийный материал, который был направлен в

лабораторию из ветеринарных клиник города Днепр.

Базальноклеточный рак у собак занимает первое место по распространению, на него приходится около 20% всех опухолей кожи. Базальноклеточным раком кожи чаще болеют собаки старше пяти лет, 71% заболевших животных в возрасте 7–9 лет, в 65% случаев болеют кобели. У 80% собак опухоли проявляются экзофитным ростом на поверхности кожи, предпочтительным местом локализации базалиомы является голова (47%) и шея (32%) собак, реже конечности (11%), спина (6%) и другие части тела (4%). Среди клинических форм выявлено 4 формы: поверхностная (35%), узловатая (26%), язвенная (23%) и рубцовая (16%).

При проведении гистологического исследования выявлено, что наиболее распространены две формы базальноклеточного рака: солидная (52%) и лентовидная (36%) формы. На все остальные формы приходится лишь 12%.

Микроскопически на гистологическом срезе опухоль построена из мелких округлых и веретенообразных клеток с ободком базофильной цитоплазмы, которые напоминают базальные клетки эпидермиса, но без межклеточных мостиков. Клетки расположены преимущественно тяжами.

При проведении цитологического исследования базальноклеточного рака кожи установлено 4 формы: поверхностная мультицентрическая (45%), склеродермоподобная (27%), фиброэпителиальная (16%), пигментная (12%). При проведении цитологического исследования базальноклеточного рака кожи установлено, что цитологически среди клеток плоского эпителия базалиома имеет гиперхромные клетки цилиндрической формы. Ядра клеток округлой формы, крупные. Цитоплазма базофильная, небольшая по размеру, имеет нечеткие контуры, межклеточные мостики отсутствуют.

Ключевые слова: собаки, базальноклеточный рак, диагностика, цитологическое исследование, гистологическое исследование.